

Aportul medicului de familie în managementul pacienților cu patologii oftalmologice

Dr Ioana Gobej
Dr Diana Diaconu

OCULOHOPE



Orientarea pacientului

- Simptomatologie frecventă +/- acută:
 - ochi roșu, dureros/nedureros
 - fotofobie
 - durere de cap
 - scăderea vederii
 - diplopie
 - ptoză palpebrală!
 - lacrimație
 - miodezopsii

Urgențe

- Puține situații de urgențe vitale dar...
- Pareza de 3 (ptoza / exotropie /midriază) +/- cefalee
- Pierdere sau tulburare tranzitorie de vedere, **monoculară**
- Pierdere bruscă, nedureroasă, profundă a vederii, **monoculară**

Evaluarea pacientului

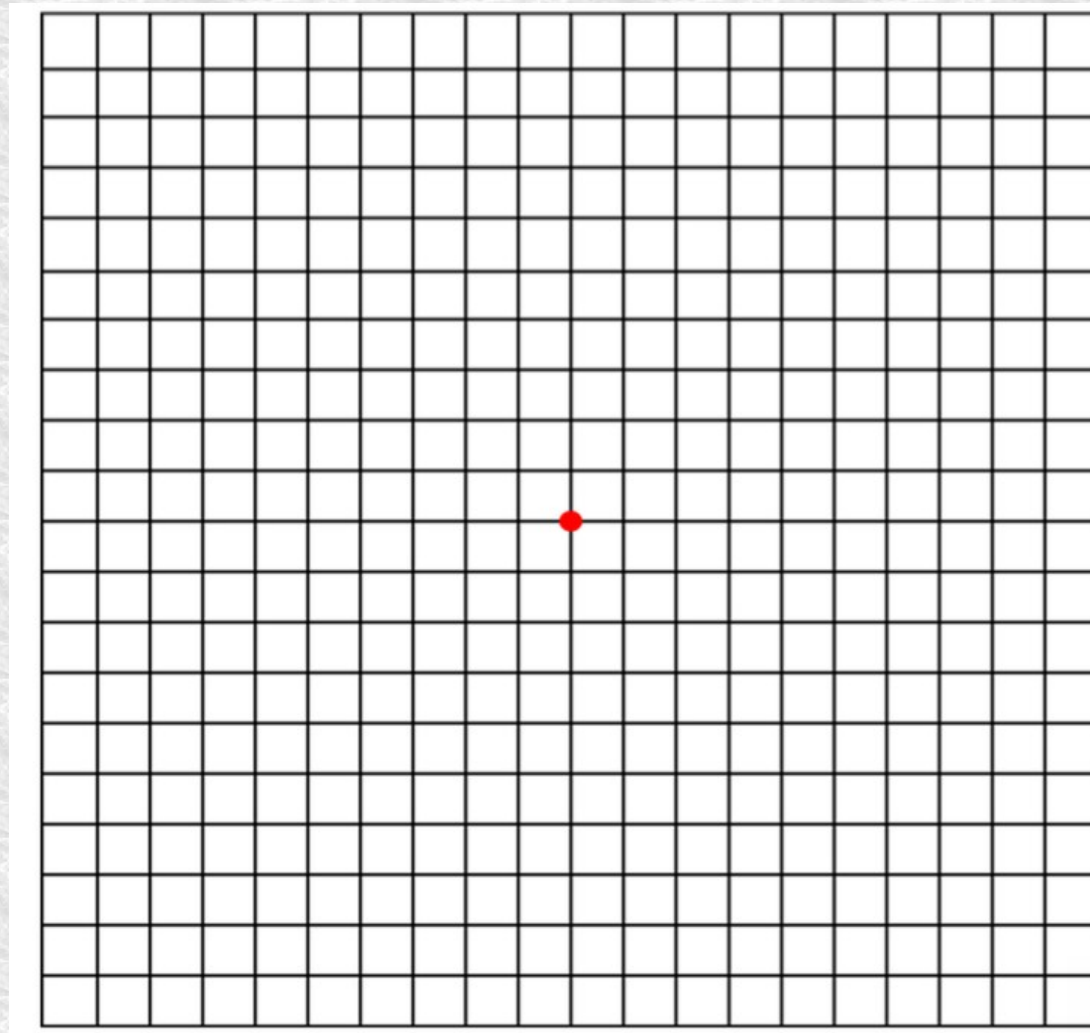
- AV (în unele urgențe scădere bruscă – ND la 1-2 m)
- Grila Amsler
- Câmp vizual de confruntare
- Tonus ocular (metoda digitală)
- Examinarea pupilelor și a reflexelor pupilare
- Examinarea oculomotricității







Testul grilei Amsler



Ce poate manageria medicul de familie?

OCHIUL ROȘU:

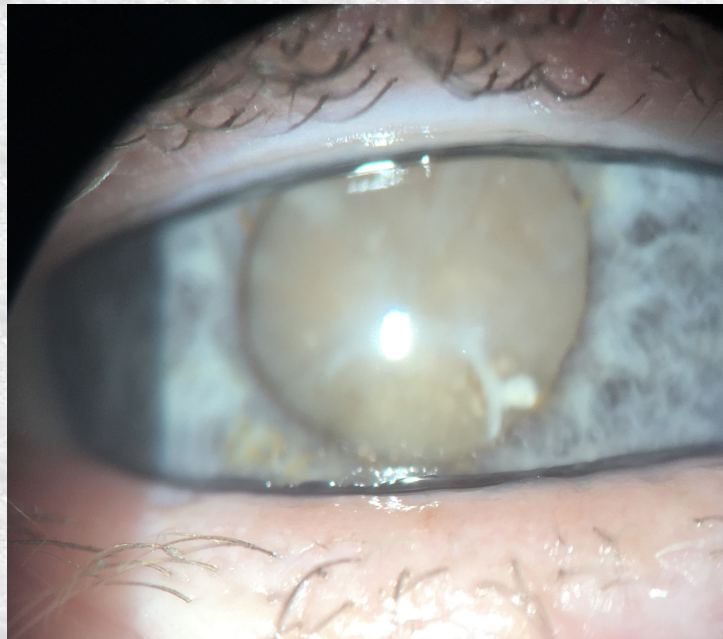- Conjunctivite comune - istoric natural
- Hemoragii subconjunctivale - TA
- Sindromul de ochi uscat forme ușoare
- Chalazion

Patologii importante frecvent întâlnite

- DZ tip 1
FO dilatat la 3-5 ani de la diagnostic apoi anual
- DZ tip 2
FO dilatat anual
- Glaucomul - nu doare, senzația de presiune, durere oculară, sau retro bulbară – de obicei semne de patologie a suprafeței oculare
- Când doare (criza de glaucom acut)
simptomatologia e severă: scăderea vederii ++, ochi roșu ++, dureros, midriază puțin/ a-reflexivă

Patologii importante frecvent întâlnite

- Cataracta (scăderea vederii progresivă, luni-ani, test amsler normal, de obicei după 60 de ani)
- DMLV – testul grilei Amsler, pacienți în vârstă



Tratamente

- Ochi roșu difuz /dureros/ secreții conjunctivale bilateral
 - lavaje oculare cu ser fiziologic ++
 - lacrimi artificiale fără conservanți (ex..)
- Chalazion
 - comprese calde
 - lacrimi artificiale
- Corticosteroizi - a se prescrie cu moderație

Screening ul în oftalmologie

- 6-12 luni
- 3 ani
- La vârsta școlară
- La fiecare 2 ani +/- în funcție de caz
- F important la copii (risc de ambliopie)

Inovații în tratamentele oftalmologice

- Injecțiile intravitreene cu anti angiogenetice ++
- Terapii laser în glaucom
- Chirurgie refractivă
- Transplantul cornean (DMEK, DALK)

Multumim!

