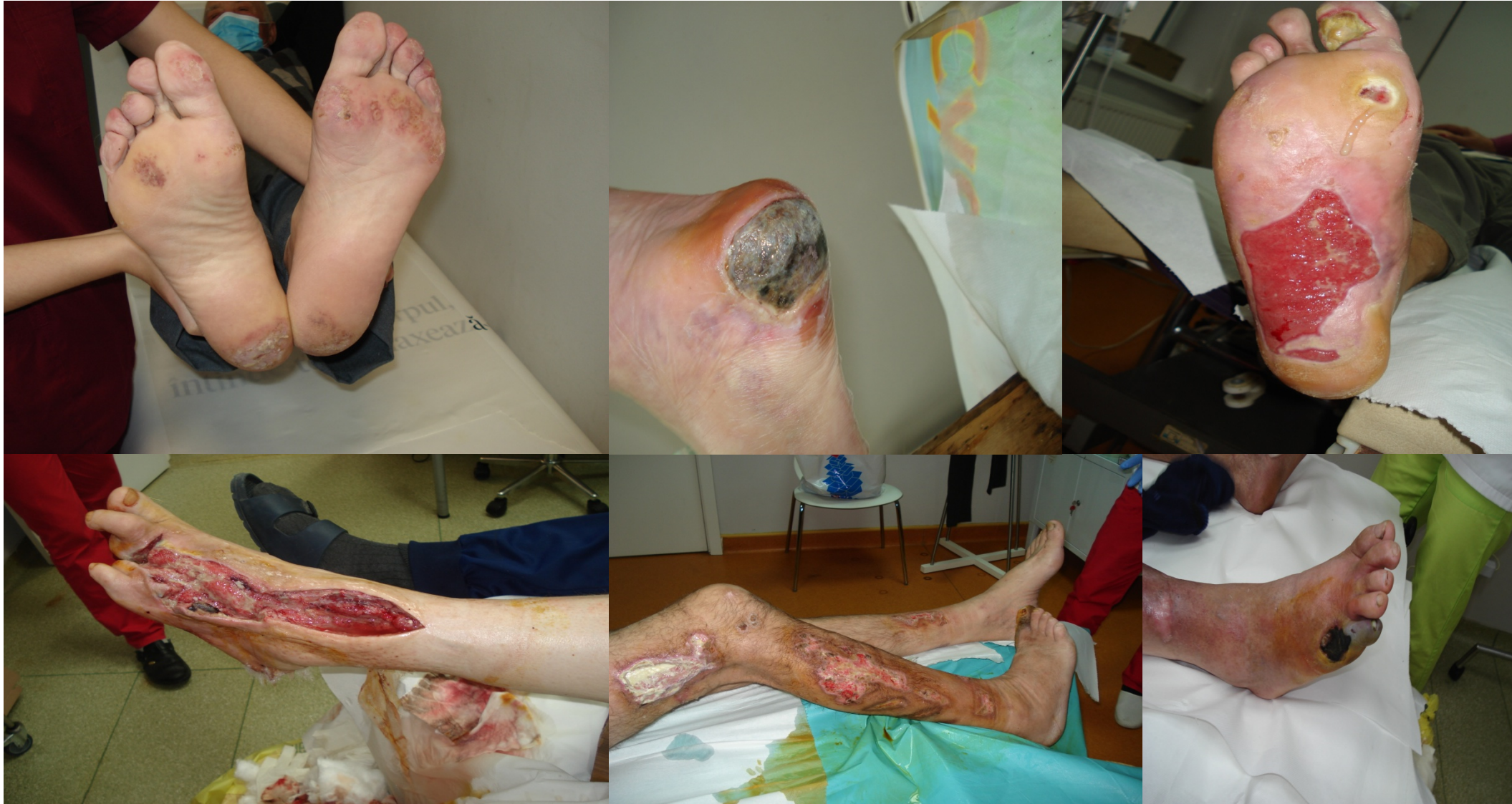

TRATAMENTE CHIRURGICALE IN LEZIUNILE PICIORULUI DIABETIC

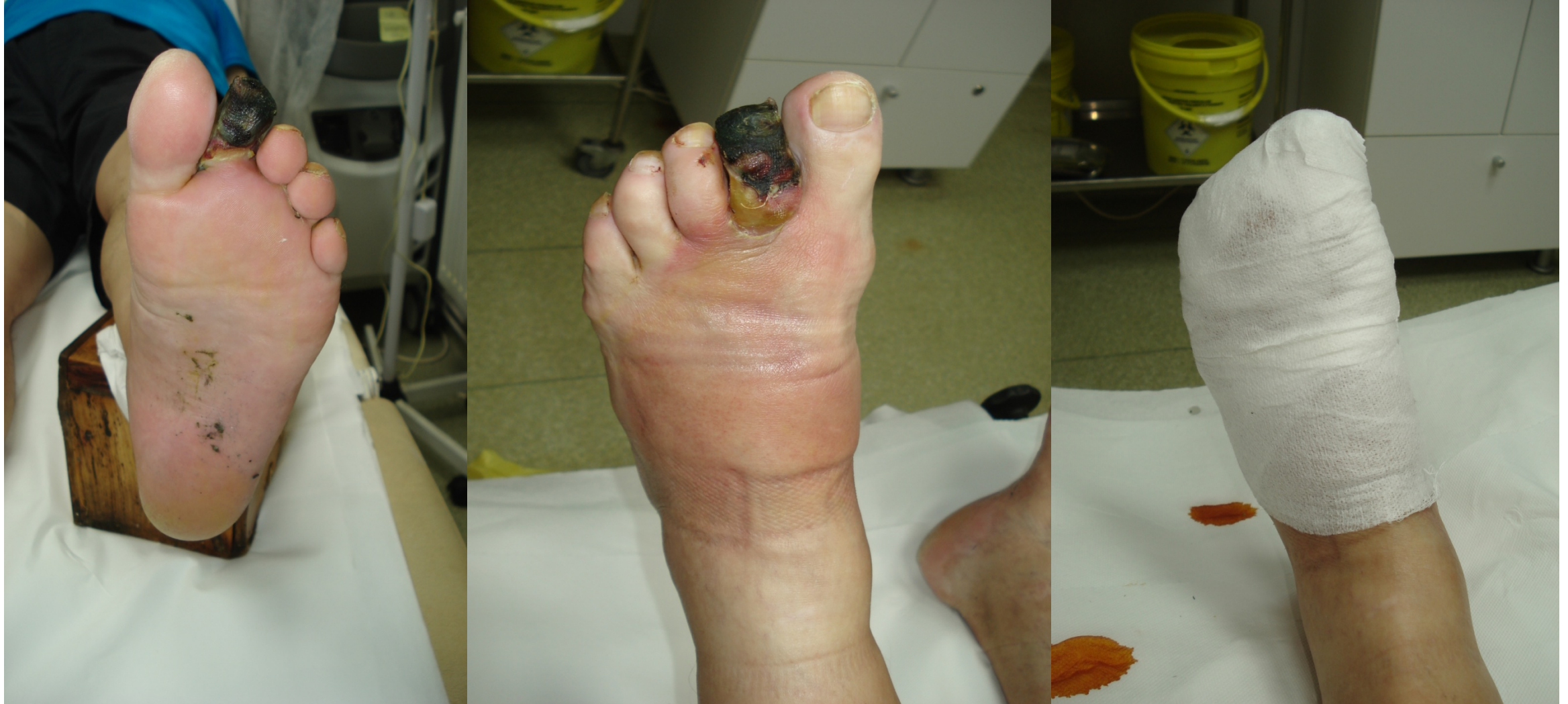Conf.Univ.Dr. Cristian Silosi

Asistent Med Catalin Voiculescu

TIPURI DE LEZIUNI DIABETICE



GANGRENA DIABETICA



PROTOCOL

Denumire furnizor: OTI LUXUREA SRL
 Medic: Dr. ANDRITOIU ADRIAN
 Contract / Convenie: 2336
 CAS: 1081

ANEXA 43

SCRISOARE MEDICALĂ*

Stimate(ă) coleg(ă), vă informez că pacientul născut la data de 22.06.1977 nr. F.O. nr. din Registrul de consultanță servitiu nostru la data de 17.06.2022 Motivele prezentării: 1081

Diagnosticul medical și codul de diagnostic:
Poz. art. arteriolele ocluzivă periferic membrele inferioare

Anamneză: infectioasă
- factori de risc: infectioasă cronică arteriolele inferioare

Examen clinic - general:
 - local: Ganglionul la nivelul piciorului stâng

Examen de laborator - cu valori normale:
 - cu valori patologice: Leucocite în picior stâng

Examen paraclinic: EKG, RCO, Rx, Alte: si recidivante - radiografie de ante-picior

Tratament efectuat:
 - Ecografie Doppler arteriolele inferioare
 - eliberat neurologice de picior

Alte informatii referitoare la starea de sanatate a asiguratului:

Tratament recomandat:
 1. Valeriu 1/06/2022
 2. 1/06/2022
 3. 1/06/2022

Indicatie de revenire pentru internare

Nu, nu este necesara revenirea pentru internare
 Completarea obligatorie una din cele trei informatii:
 S-a eliberat prescriptie medicala, cas in care se va inscrie seria si numarul acesteia
 Nu s-a eliberat prescriptie medicala deoarece nu a fost necesar
 Nu s-a eliberat prescriptie medicala

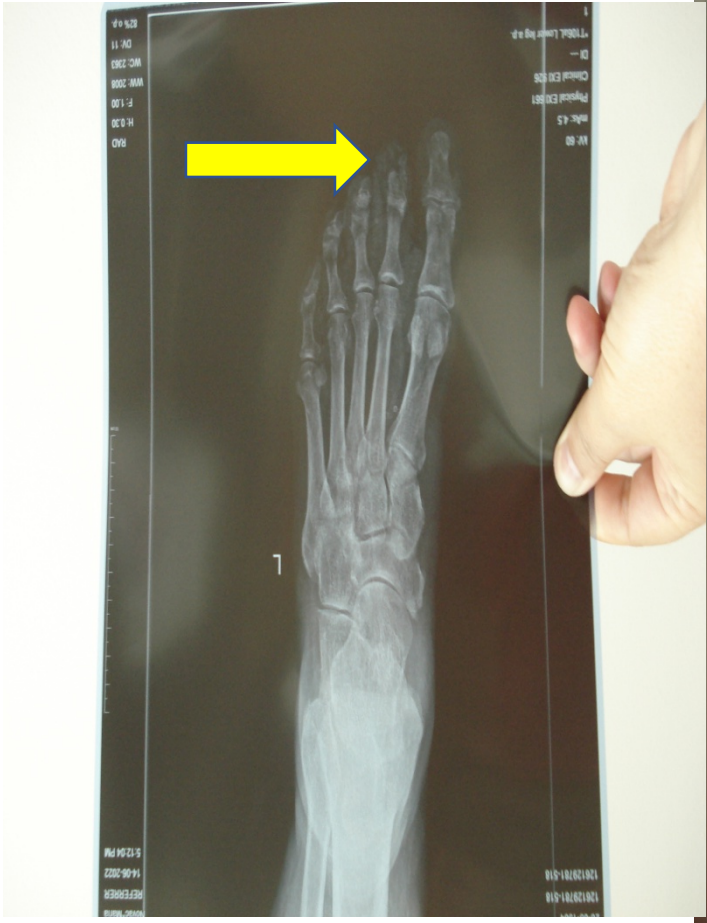Se completeaza obligatoriu una din cele trei informatii:
 S-a eliberat concediu medical la externare consultatia din ambulatoriu caz in care se va inscrie seria si numarul
 Nu s-a eliberat concediu medical la externare deoarece nu a fost necesar
 Nu s-a eliberat concediu medical la externare

Se completeaza obligatoriu una din cele doua informatii:
 S-a eliberat recomandare pentru ingrijiri medicale la domiciliu/palative la domiciliu, deoarece nu a fost necesar
 Nu s-a eliberat recomandare pentru ingrijiri medicale la domiciliu/palative la domiciliu, deoarece nu a fost necesar

Se completeaza obligatoriu una din cele doua informatii:
 S-a eliberat prescriptie medicala pentru dispozitive medicale, tehnologii si dispozitive asistive in ambulatoriu
 Nu s-a eliberat prescriptie medicala pentru dispozitive medicale, tehnologii si dispozitive asistive in ambulatoriu, deoarece nu a fost necesar

(cu viza Unitatii medicale de implementare a programului, pentru diabet)

Unitate medicale de diabet zaharat: _____
 Nu investigare a asiguratului: _____
 Data: 17.06.2022
 Calea de transmitere: prin asigurat / prin posta



REGINA MARIA
REȚEAUA PRIVATĂ DE SĂNĂTATE

RAPORT MEDICAL

Profil: _____
 Nume pacient: _____
 Varsta la cons: _____
 Cod pacient: _____
 CNP: _____

Numar registru: 2764815
 Recomandat de: SILOSI Cristian Adrian
 Consultat de: Dr. ANDRITOIU ALEXANDRU
 Data: 14.06.2022 17:43

Servicii efectuate: Ecografie doppler arterial membru inferior/superior (unilateral)
 M INFERIOR STANG

AA ILIACE: lumen permeabil, calibru normal, flux laminar, trifazic ✓
 AFC: permeabila, cu perete sclerotic-hiperocogen, flux trifazic ✓
 AFP permeabila ✓
 AFS permeabila, cu perete hiperocogen, flux prezent, trifazic, cu largire spectrala ✓
 ATA cu perete hiperocogen, flux prezent, bifazic (vasodilatatie reactiva-infectie locala-gangrena) ✓
 ATP cu perete hiperocogen, flux prezent, trifazic ✓

Diagnostic CIM: Alte examinari generale - Z00.8

Diagnostic recodificat: ARTERIOPATIE MIXTA M INFER STG
 DZ TIP 2

Dr. ANDRITOIU ALEXANDRU
 Medic Specialist Bolii Interne
 Doctor in Medicina
 Ecografie generala
 SCD D80420

Reginamaria.ro 021.9296 RM - CRAIOVA POLICLINICA CENTRALA, Strada Paltinis 1, Craiova Data: 14.06.2022 17:43 Pagina: 1/1

PROTOCOL

Laborator analize medicale - Str. Pătrășii, 1
Craiova

SR EN ISO 15189:2013
CERTIFICAT DE ACREDITARE
LM 684

Buletin de analize medicale

Nume: Chifu Sergiu
CNP: [redacted] 203099981
Varsta: [redacted]
Telef: [redacted]
Adres: [redacted]
Id pro: [redacted]
Cod p: [redacted]

Data - ora cerere: 14.06.2022 - 17:23
Unitate recoltare: RM - Craiova Central *
Data - ora recoltare: 14.06.2022 - 17:35
Trimitator: Dr. SILOSI CRISTIAN-ADRIAN

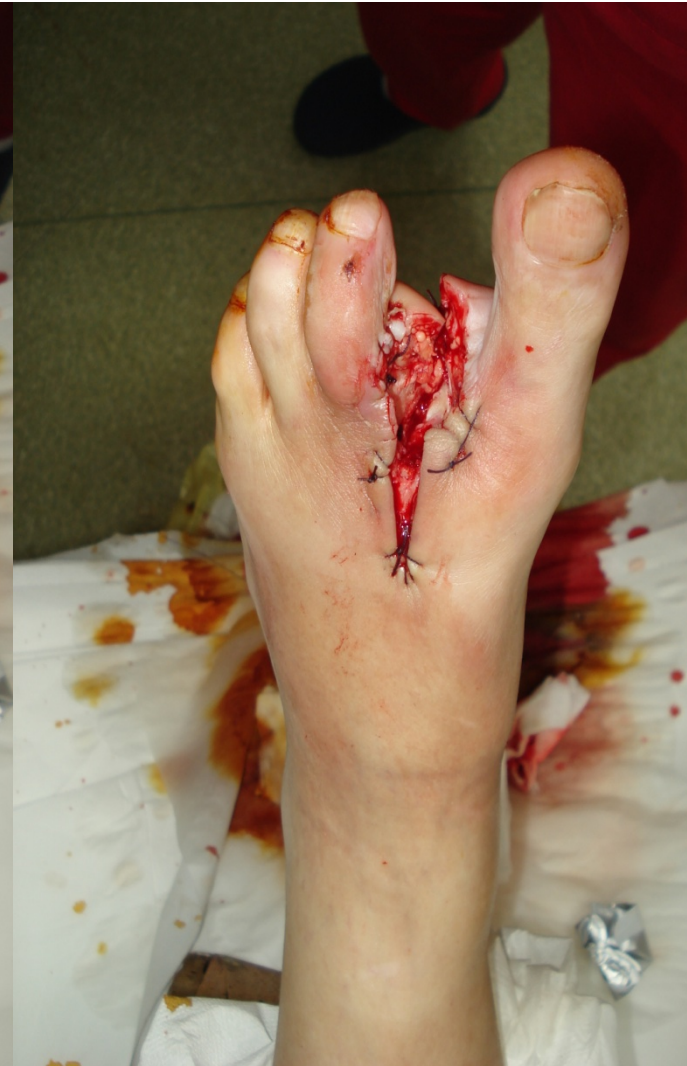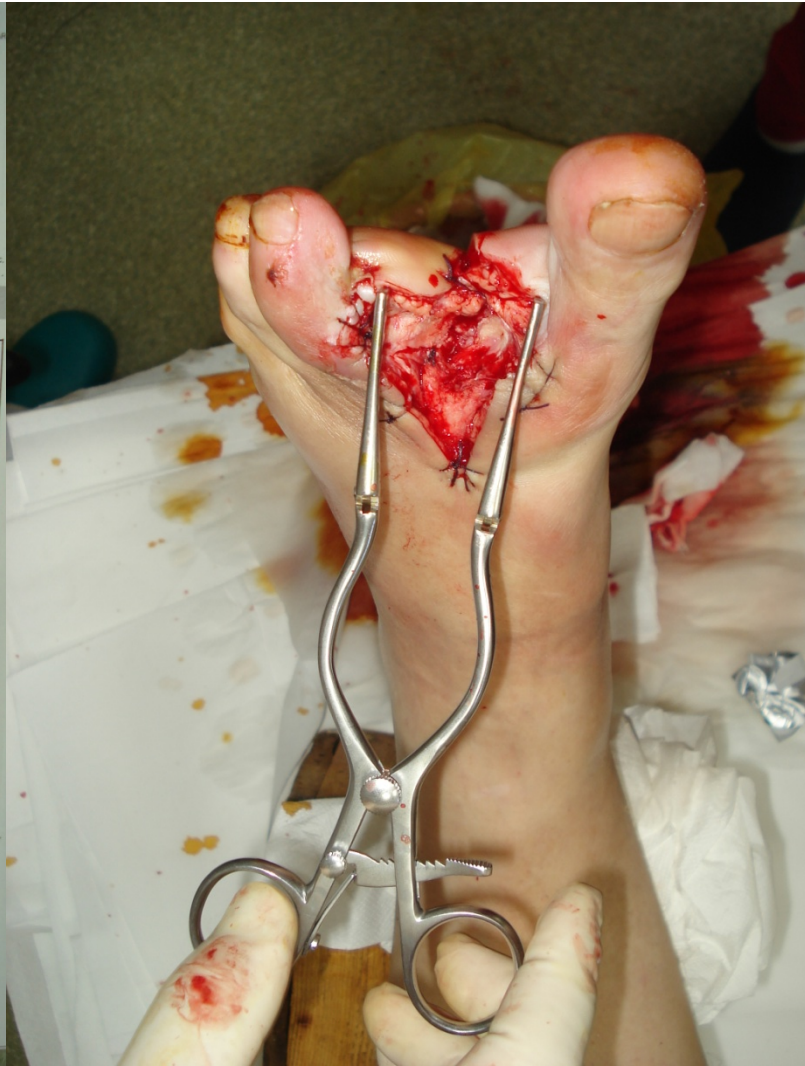Valoriile in afara limitelor admise pentru varsta si sexul respectiv sunt in chenar

Recomandare generala: Rezultatele analizelor trebuie interpretate de catre medicul dumneavoastra curant in context clinic.
Probleme analizate: Toate probele procesate cu rezultate finale si fara comentarii aditionale sunt considerate conforme.

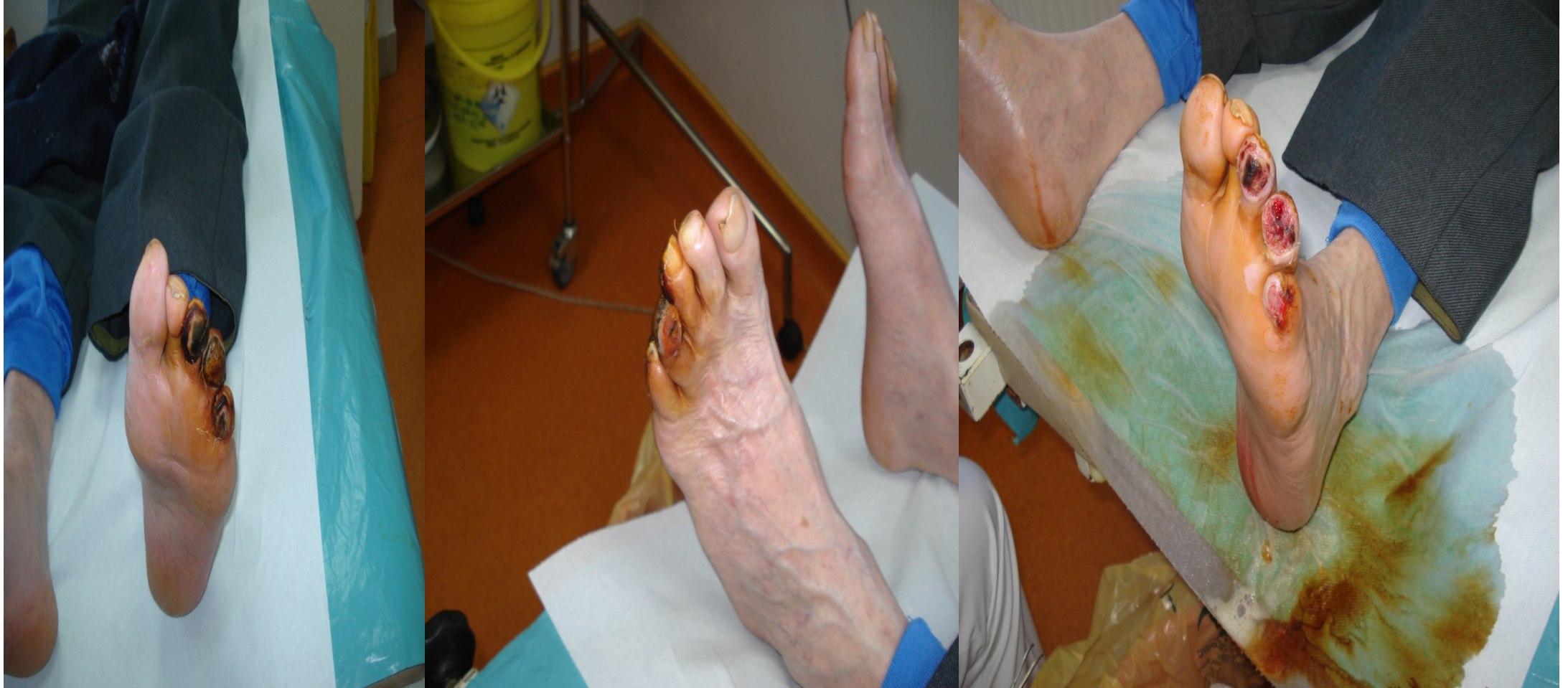Denumire	Rezultato	UM	Interval biologic de referinta
HEMATOLOGIE			
HEMOLEUCOGRAMA CU FORMULA LEUCOCITARA, Hb, Ht, INDICI ERITROCITARI			
Numar de eritrocite (RBC)	= 3.44	mil./ μ L	[4.44 - 5.61]
Hemoglobina (HGB)	= 11.1	g/dL	[13.5 - 16.9]
Hematocrit (HCT)	= 32.4	%	[40 - 49.4]
Volumul mediu eritocitar (MCV)	= 94.2	fL	[81.8 - 95.5]
Hemoglobina eritrocitara medie (MCH)	= 32.3	pg	[27 - 32.3]
Concentratia medie a hemoglobinei eritrocitare (MCHC)	= 34.3	g/dL	[32.4 - 35]
Largimea distributiei eritrocitare - coeficient variat (RDW)	= 13.2	%	[11.6 - 14.8]
Numar de leucocite (WBC)	= 10.06	mil./ μ L	[3.91 - 10.9]
Procentul de neutrofile (NEUT%)	= 74.5	%	[41 - 70.7]
Procentul de eozinofile (EOS%)	= 0.8	%	[0.6 - 7.6]
Procentul de bazofile (BAS%)	= 0.2	%	[0.1 - 1.2]
Procentul de limfocite (LYM%)	= 11	%	[19.1 - 47.9]
Procentul de monocite (MON%)	= 13.5	%	[5.2 - 15.2]
Numar de neutrofile (NEUT)	= 7.49	mil./ μ L	[1.8 - 6.98]
Numar de eozinofile (EOS)	= 0.08	mil./ μ L	[0.03 - 0.59]
Numar de bazofile (BAS)	= 0.02	mil./ μ L	[0.01 - 0.07]
Numar de limfocite (LYM)	= 1.11	mil./ μ L	[1.26 - 3.35]
Numar de monocite (MON)	= 1.36	mil./ μ L	[0.29 - 0.95]
Numar de trombocite (PLT)	= 358	mil./ μ L	[150 - 450]
Volumul mediu plachetar (MPV)	= 10.3	fL	[7.4 - 13]
Distributia plachetelor (trombocitelor) (PDW)	= 11	fL	[8 - 16.5]
Sange EDTA, metoda impadanta cu hidrofoculare, citometrie in flux cu fluorescenta si fotometrie SLS			
VSH (VITEZA DE SEDIMENTARE A HEMATILOR)			
VSH	= 100	mm/h	<15
Sange, metoda manuala scala Westergren			

Dr. PINTILIE BOGDAN
medic specialist
medicină de laborator
D 48253

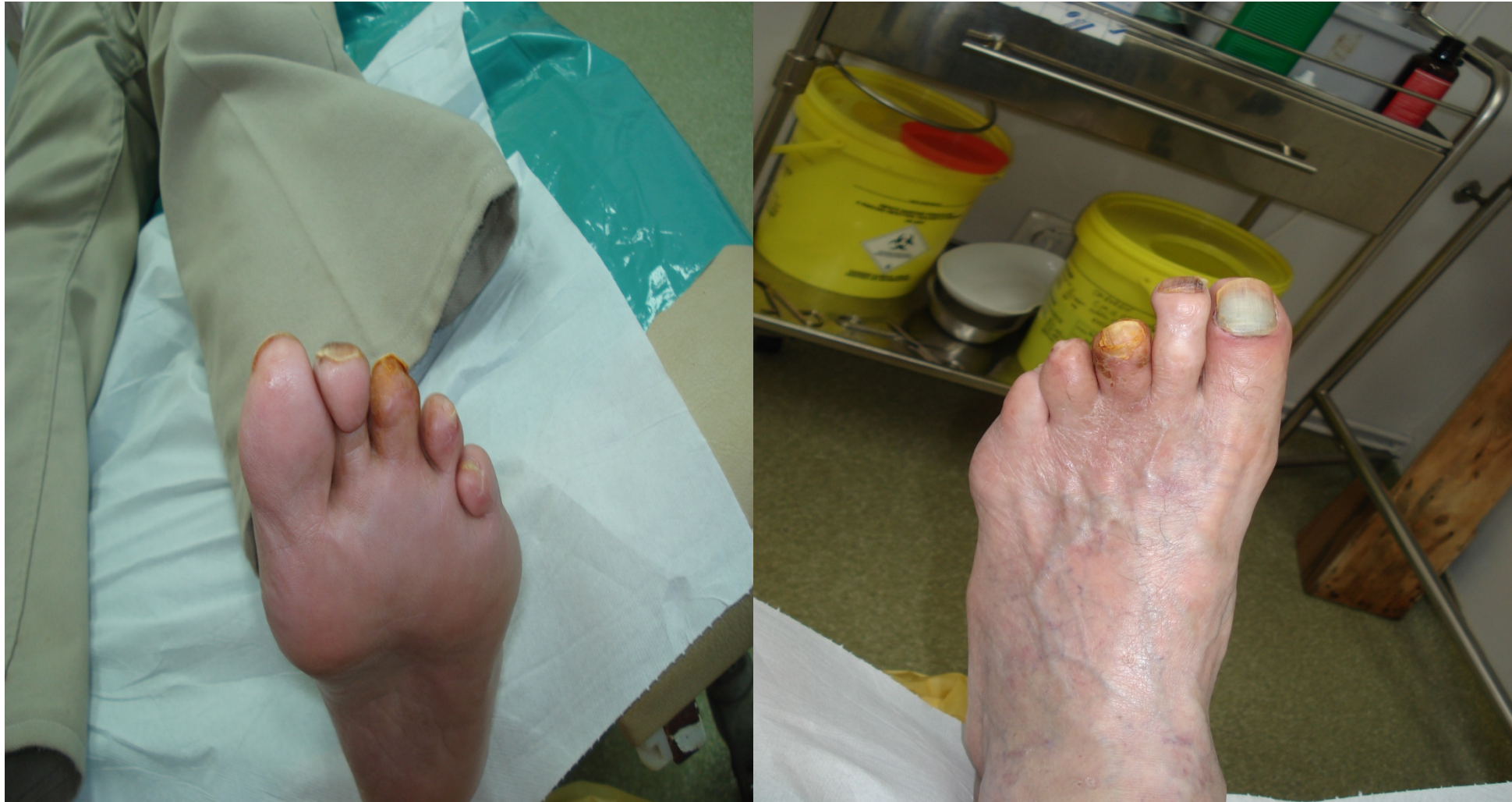Pagina 1 din 2
FG-5.8-01, versiunea din 1.10.2021
Eliberat la 15.06.2022 16:52



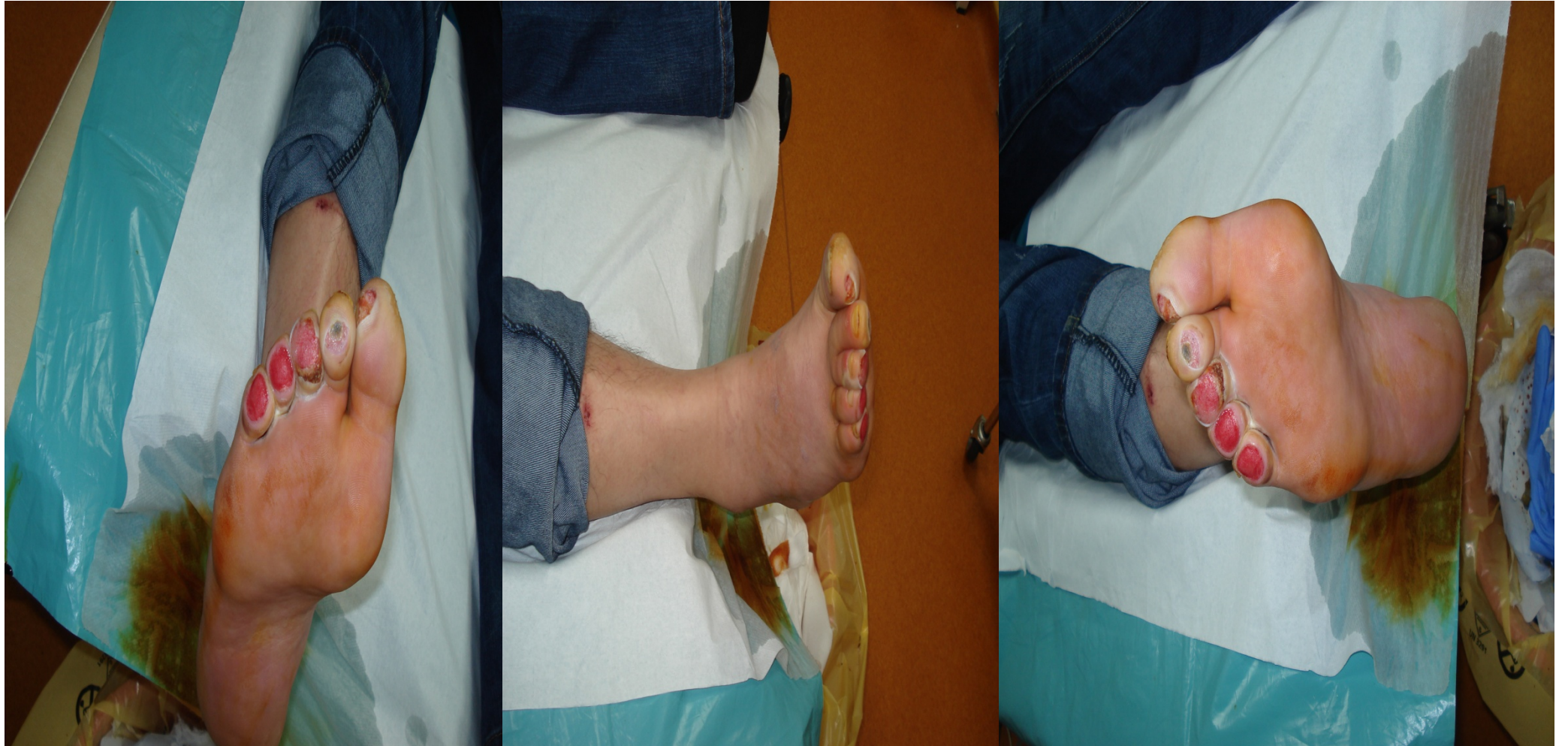DEGERATURA – NEUROPATIA DIABETICA



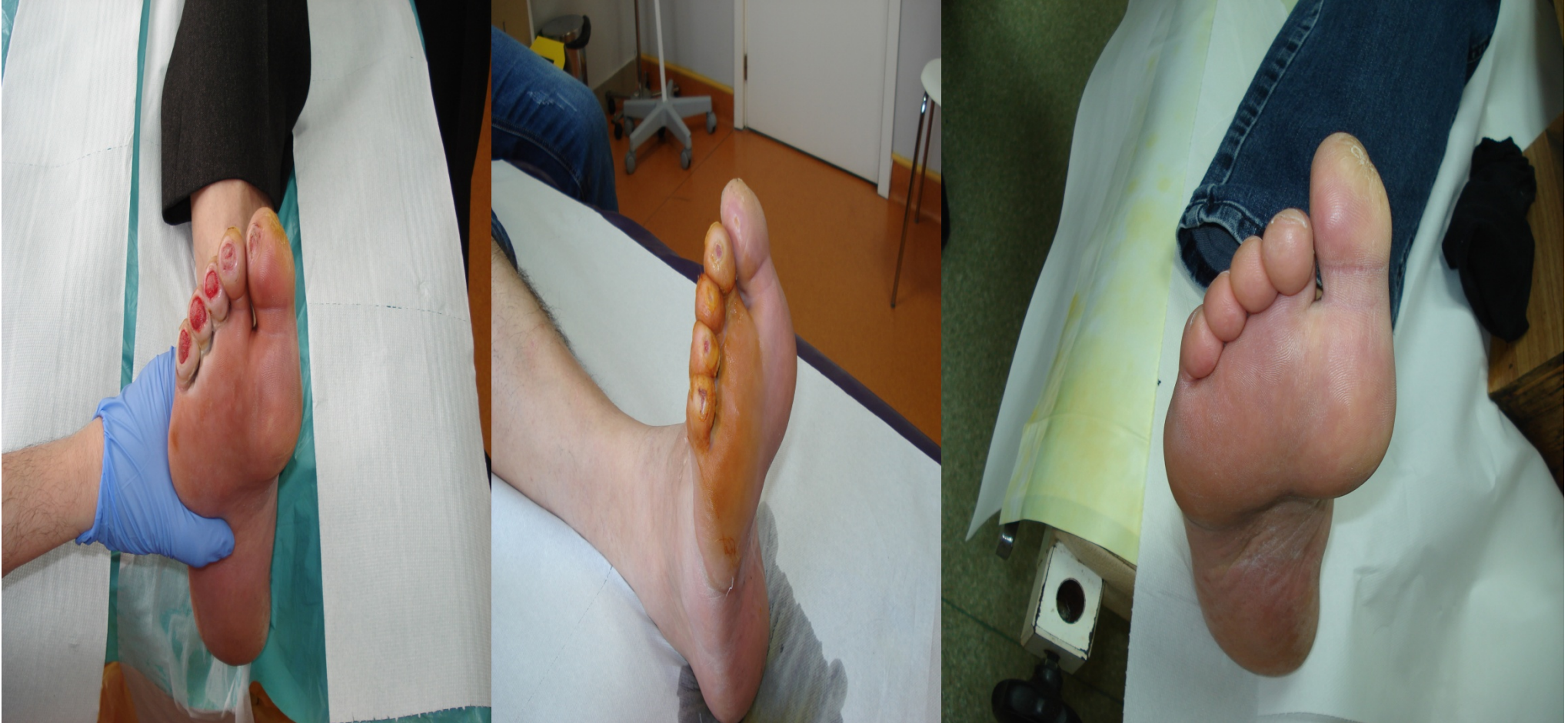DEGENERATURA – NEUROPATIA DIABETICA



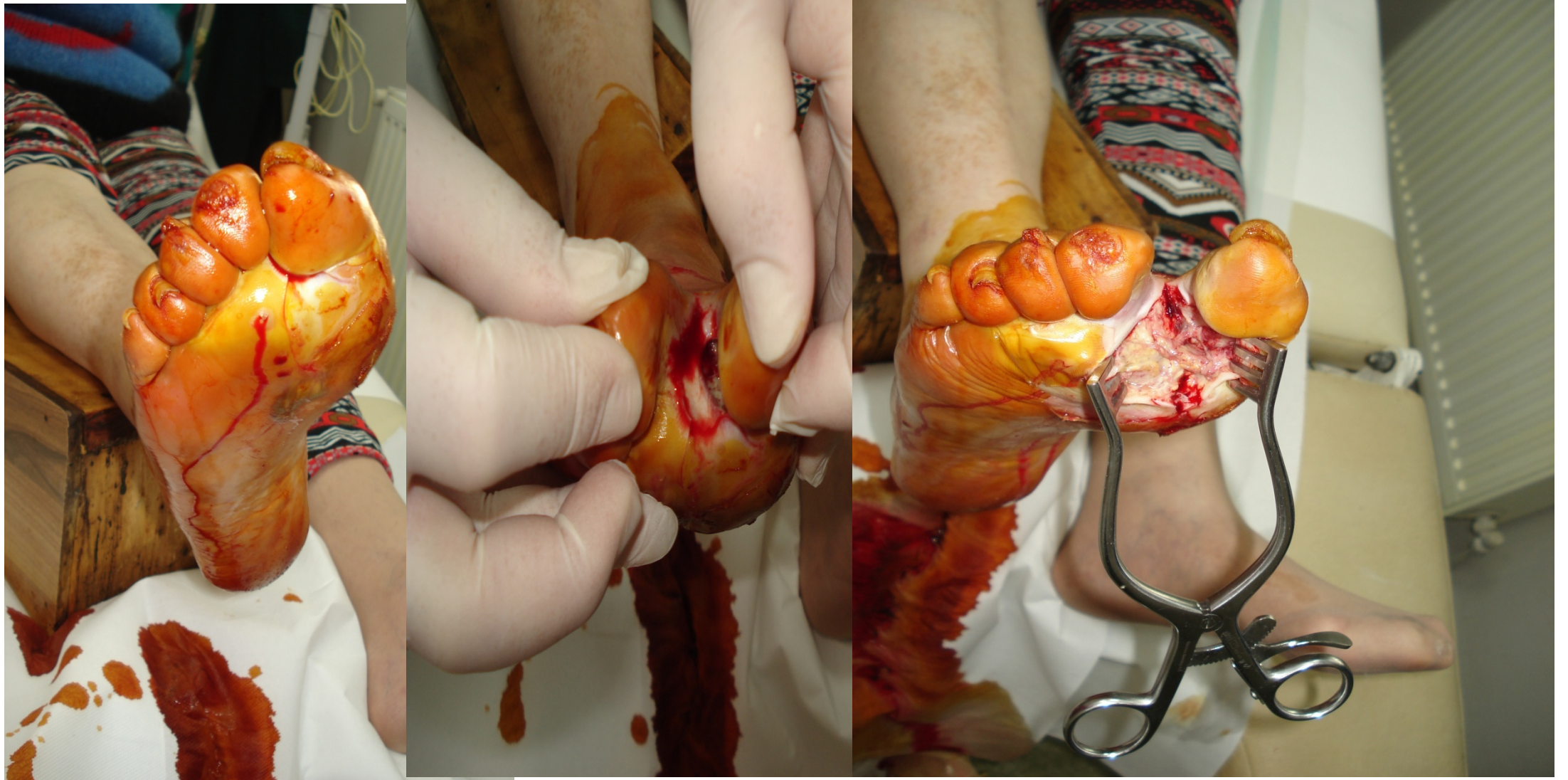
ARSURA – NEUROPATIA DIABETICA



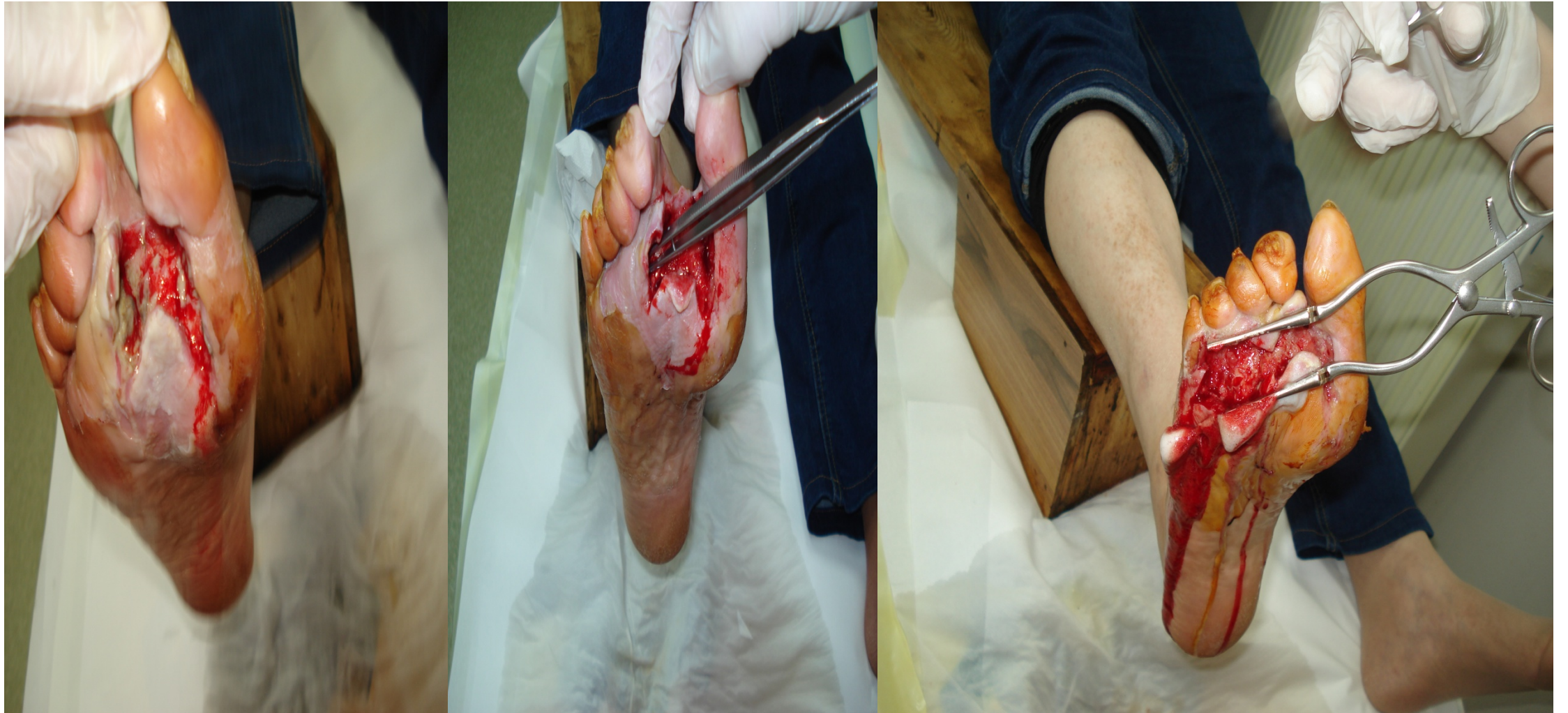ARSURA – NEUROPATIA DIABETICA



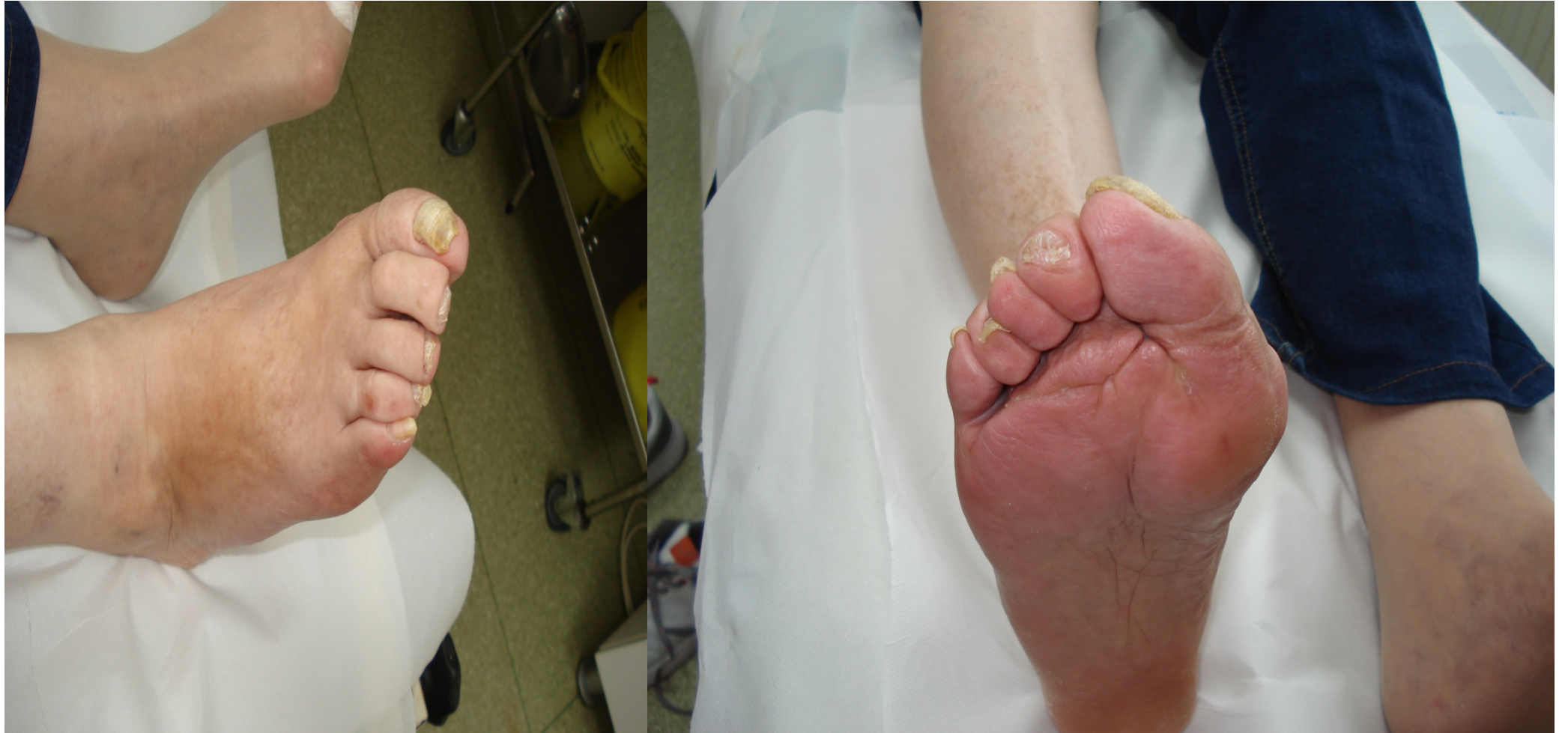ULCER NEUROPAT INFECTAT



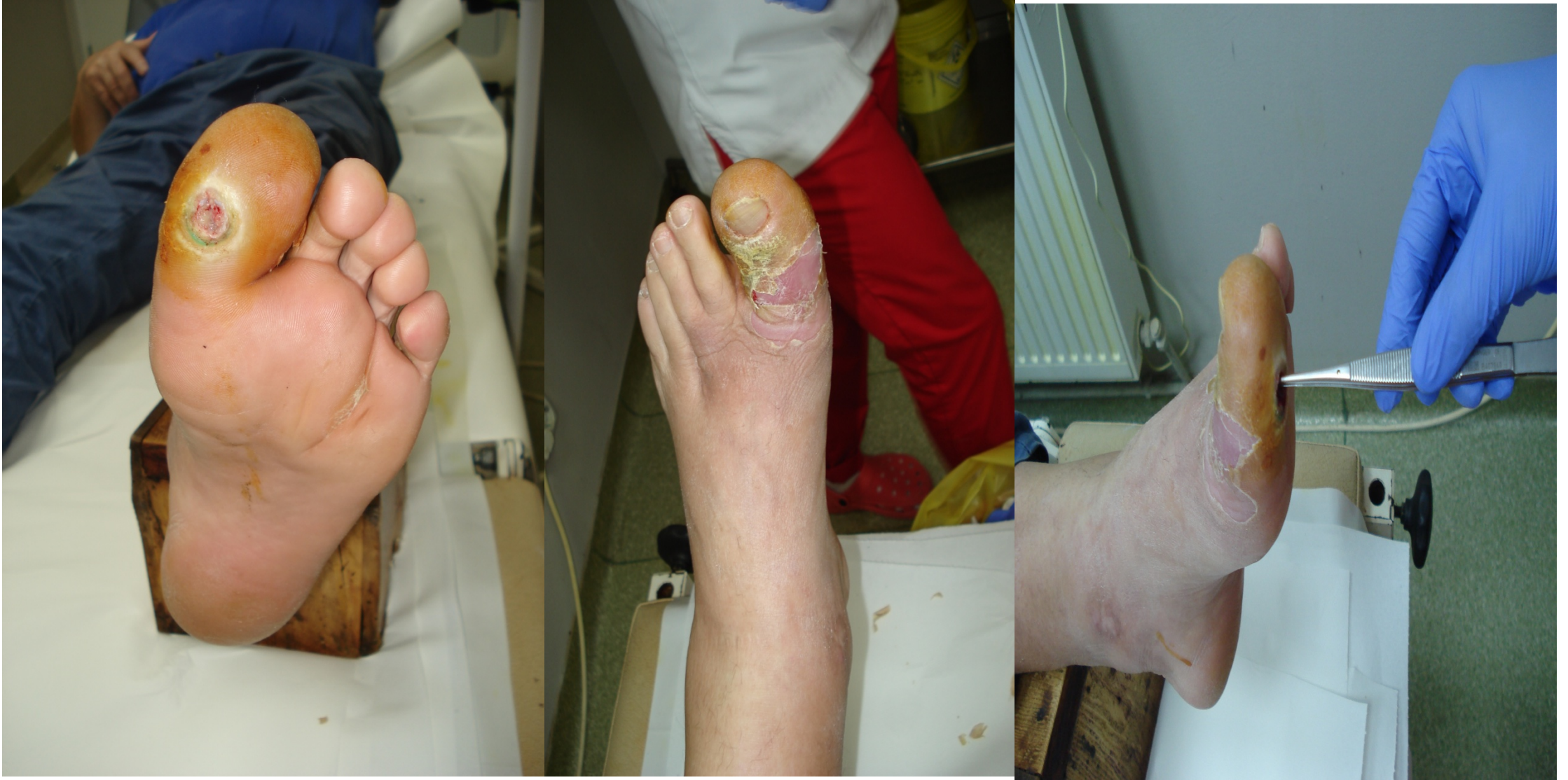ULCER NEUROPAT INFECTAT



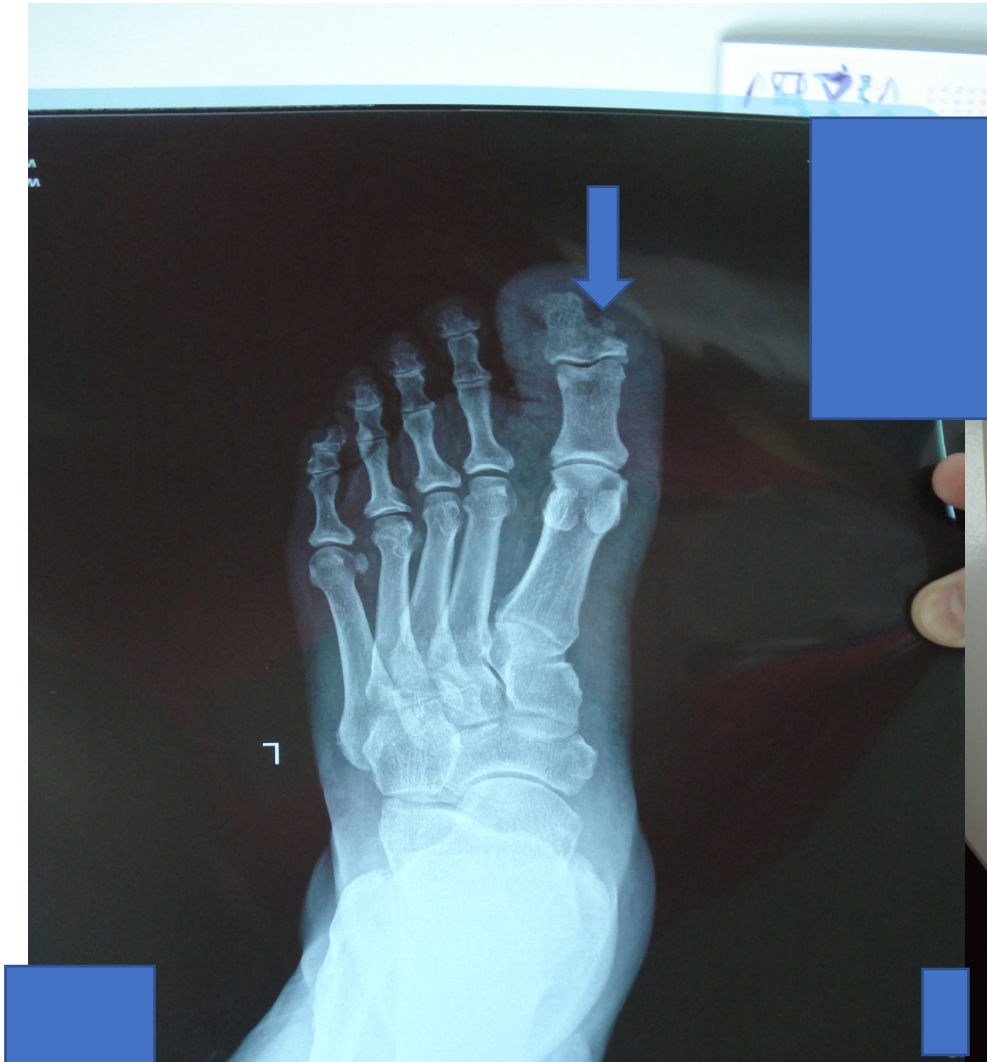ULCER NEUROPAT INFECTAT



ULCER DIABETIC SI OSTEOMIELITA



ULCER DIABETIC SI OSTEOMIEELITA



REGINA MARIA
RETEAUA PRIVATA DE SANATATE

RAPORT MEDICAL

Profil: [REDACTED]
 Nume pacient: [REDACTED]
 Varsta la consult: [REDACTED]
 Cod pacient: [REDACTED]
 CNP: [REDACTED]

Numar registru: 1410275
 Recomandat de: LA CEREREA Pacientului
 Consultat de: Dr. ANDRITOIU ALEXANDRU
 Data: 24.03.2022 17:07

Servicii efectuate: **Ecografie doppler arterial membru inferior/superior (bilateral) M INFERIOR DREPT**

AA ILIACE: permeabil
 AFC: calibru normal-lumen permeabil-flux prezent-monofazic
 AFPcalibru normal-lumen permeabil-flux prezent-monofazic
 AFS: perete hiperecogen-calibru normal-lumen permeabil-flux prezent-monofazic
 A poplitee: perete hiperecogen-calibru normal-lumen permeabil-flux prezent-monofazic
 ATA: perete hiperecogen, calibru normal-lumen permeabil-flux prezent-monofazic
 ATP: calibru normal-lumen permeabil-flux prezent-monofazic
 A peroniera: perete hiperecogen-calibru normal-lumen permeabil-flux prezent-monofazic
 A pedioasa: perete hiperecogen, calibru normal-lumen permeabil-flux prezent-monofazic

Diagnostic CIM: Alte examinari generale - Z00.8

Dr. ANDRITOIU ALEXANDRU
 Medic Specialist Intern
 Ecografie generala
 sed D80429

reginamaria.ro 021.8268 RM - CRAIOVA POLICLINICA CENTRALA, Strada Palatină 1, Craiova Date: 24.03.2022 17:07 Pagina: 1/1

REGINA MARIA
RETEAUA PRIVATA DE SANATATE

RAPORT MEDICAL

Numar registru: 1304852
 Recomandat de: LA CEREREA Pacientului
 Consultat de: Dr. SILOSI CRISTIAN ADRIAN
 Data: 18.03.2022 15:24

S-A PRACTICAT PANSAMENT CU BETADINE

PACIENT DIABET, IN TRATAMENT CU INSULINA, SE PREZINTA PENTRU LEZIUNE PLANTARA DE TEGUMENT HALUCE STANG, DURERI SI EDEME PICIOR STANG

Simptome: LEZIUNE PLANTARA DE TEGUMENT HALUCE STANG, DURERI SI EDEME PICIOR STANG

Clinice: PULS ABSENT DISTAL MB INFERIOARE
 TEGUMENTE RECI, PALIDE, USCATE, FARA PILOZITATE
 ULCER PLANTAR HALUCE STANG INFECTAT

Paraclinice: SE RECOMANDA:
 ECOGRAFIE DOPPLER ARETRIALA MB INFERIOARE
 RADIOGRAFIE ANTEPICIOR STANG

Diagnostic CIM: Afectiuni ale arterelor si arteriolelor, nespecificate - I77.9, Diabet melitus nespecificat cu alte complicatii specifice - E14.89

Diagnostic necodificat: FLEGMON PICIOR STANG

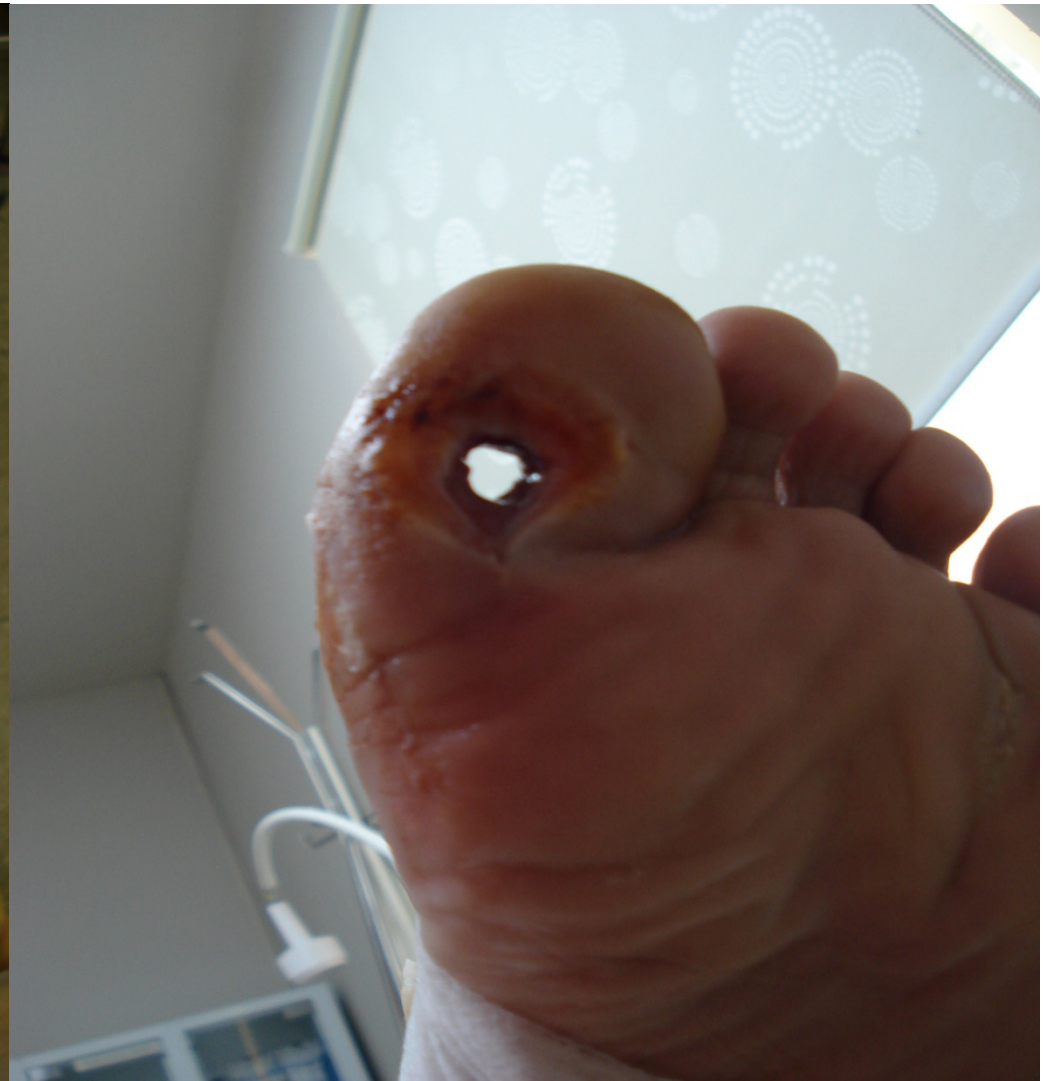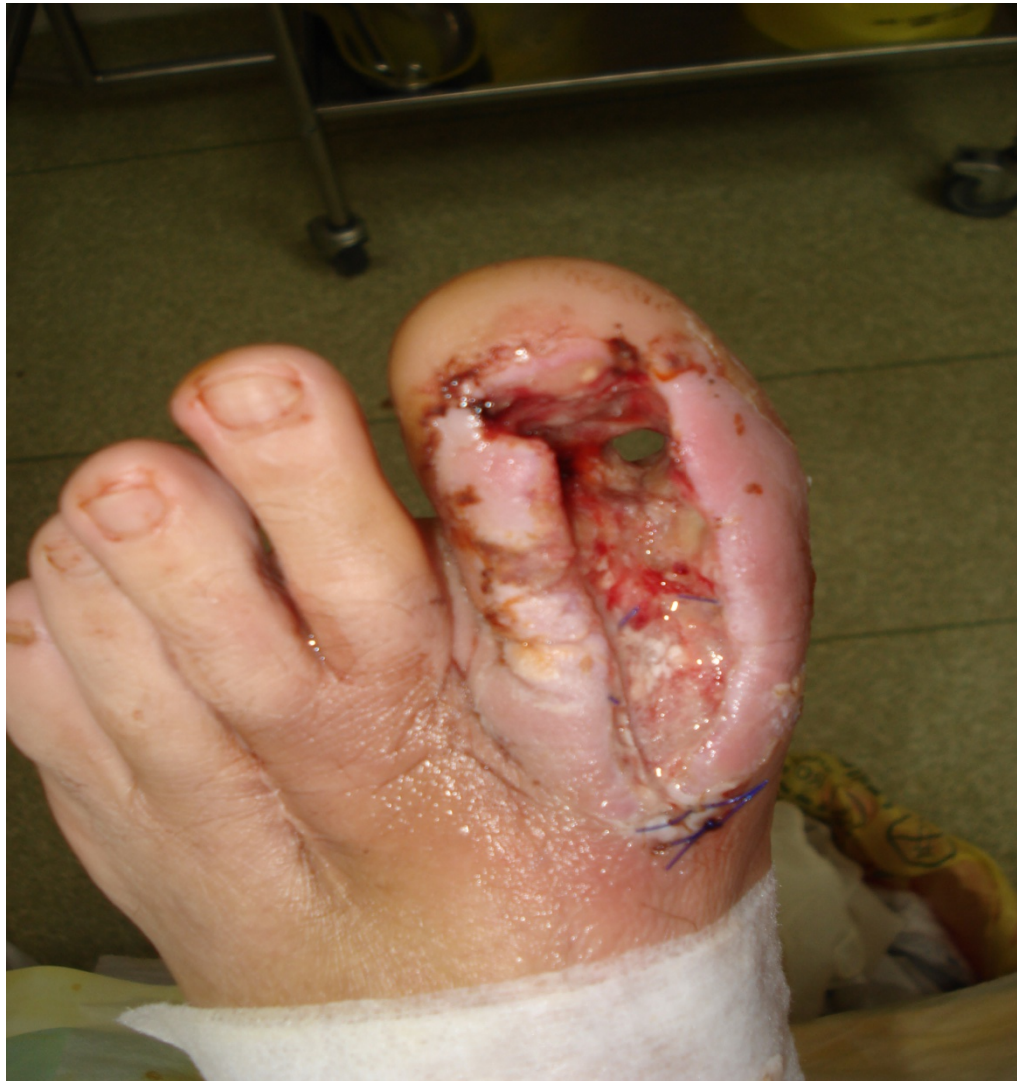Recomandari: TRATAMENT CF RP PERMANENT:
 1- ZINNAT 500MG - 2CP/ZI 7 SZILE
 2- METRONIDAZOL 250MG - 2CP DE 2 ORI PE ZI 7 ZILE
 3- VELYN 100 MG - 2 CP /ZI
 4- XARELTO 2.5 MG- 2 CP/ZI
 5- ACID TIETIC 600MG- 1CP/ZI
 6- ASPENTER 75 MG- 1CP/ZI

PANSAMENT CF RECOMANDARILOR
 REVINE LA CONTROL PERIODIC

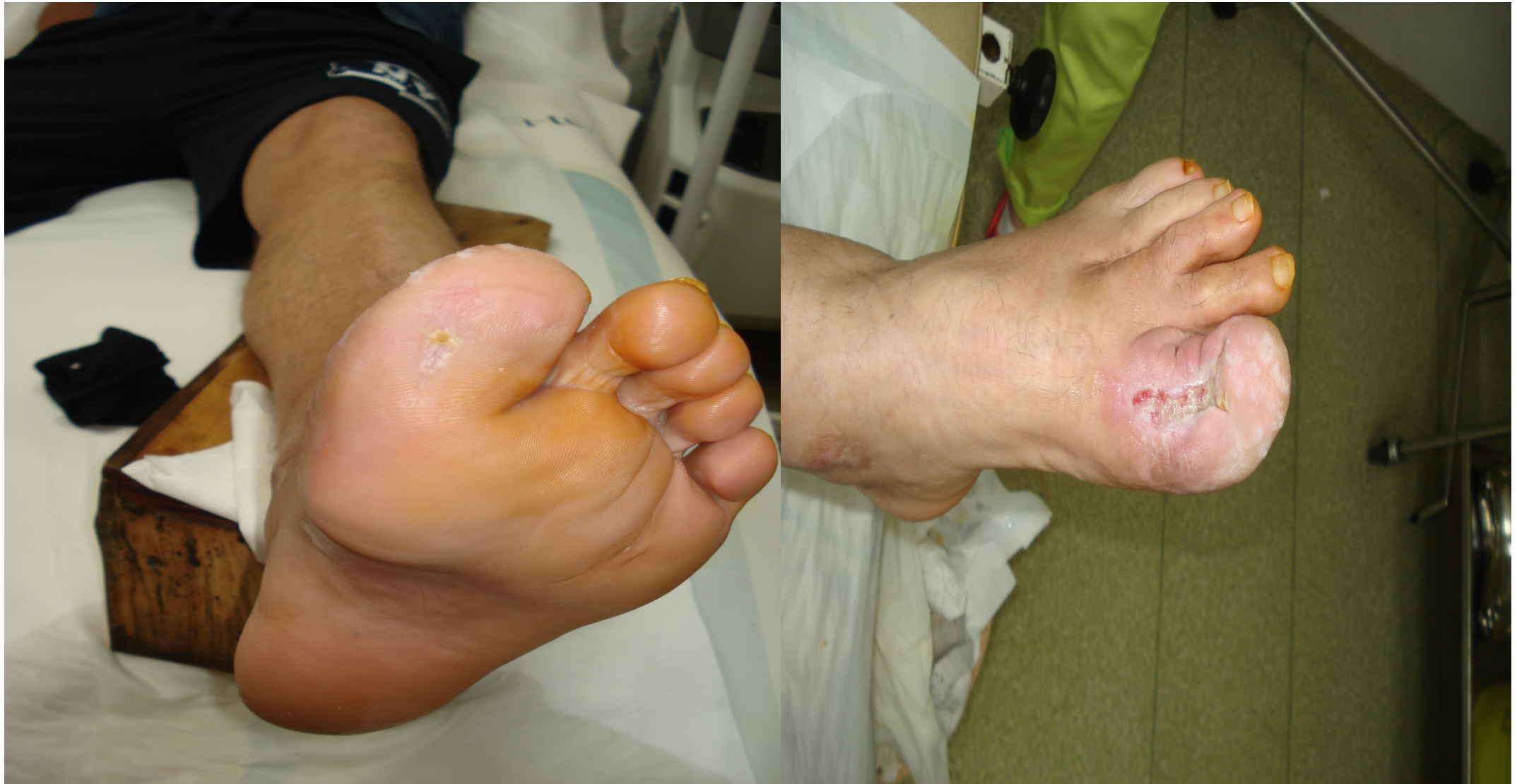Dr. SILOSI CRISTIAN ADRIAN
 Medic Specialist Intern
 Ecografie generala
 sed D80429

reginamaria.ro 021.8268 RM - CRAIOVA POLICLINICA CENTRALA, Strada Palatină 1, Craiova Date: 18.03.2022 15:24 Pagina: 1/1

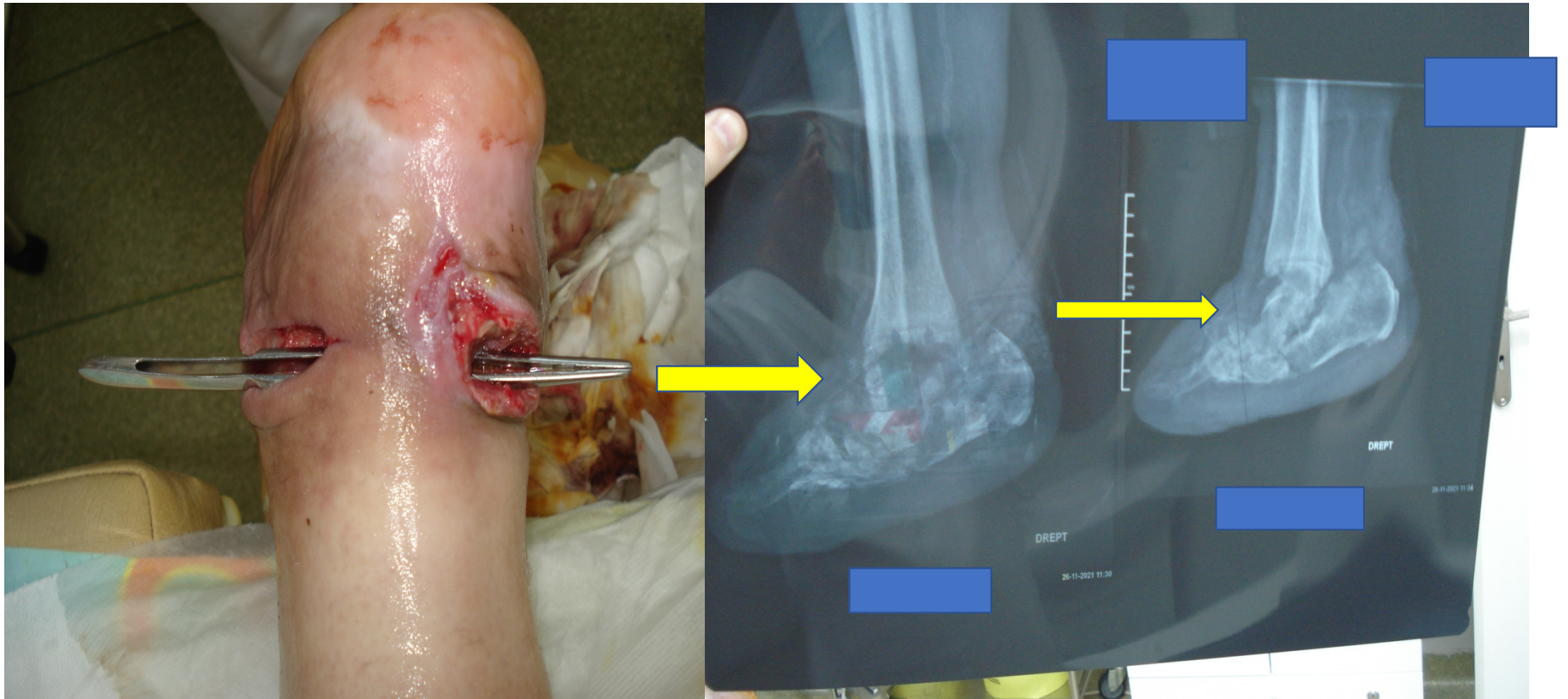
ULCER DIABETIC SI OSTEOMIELITA



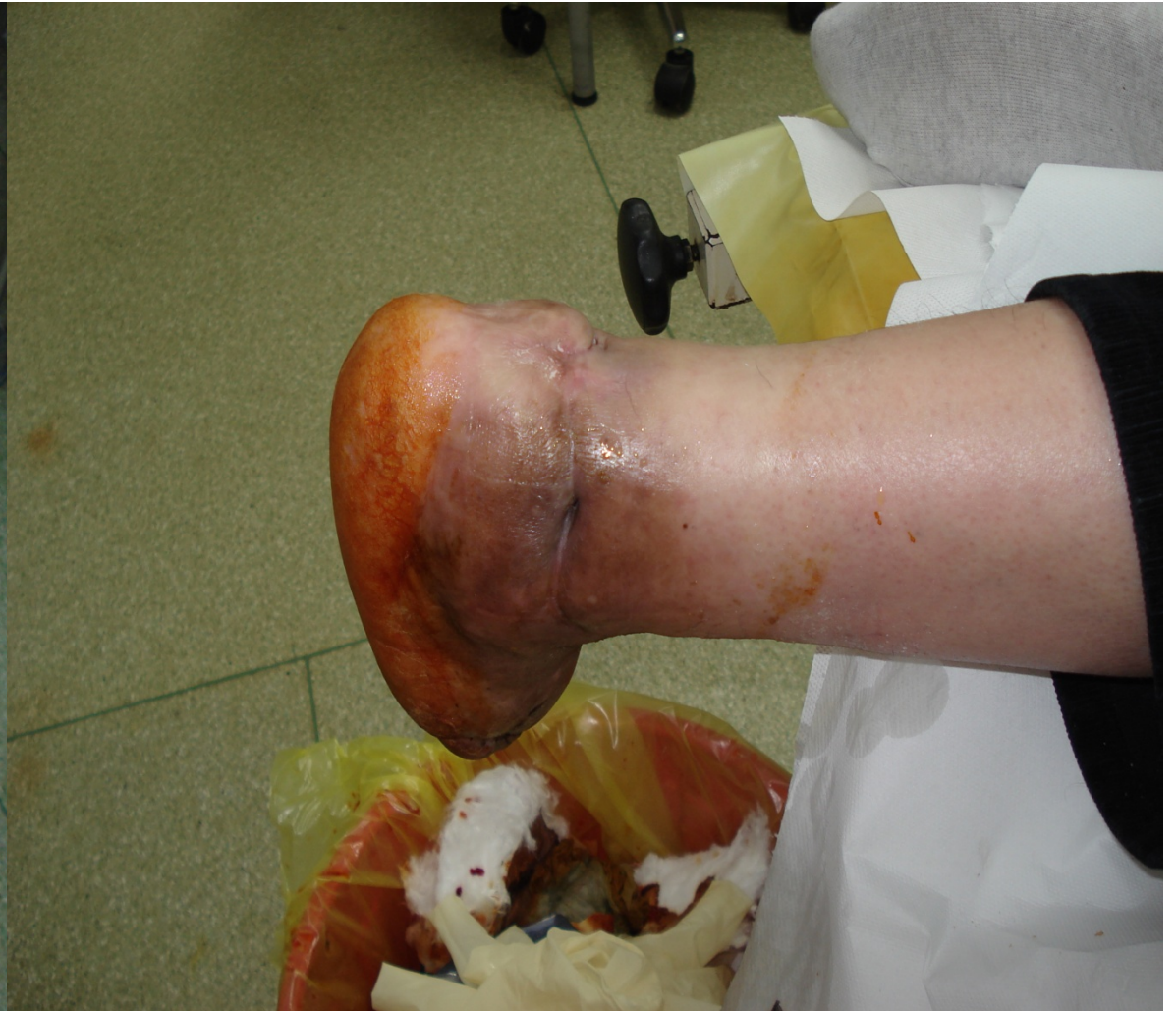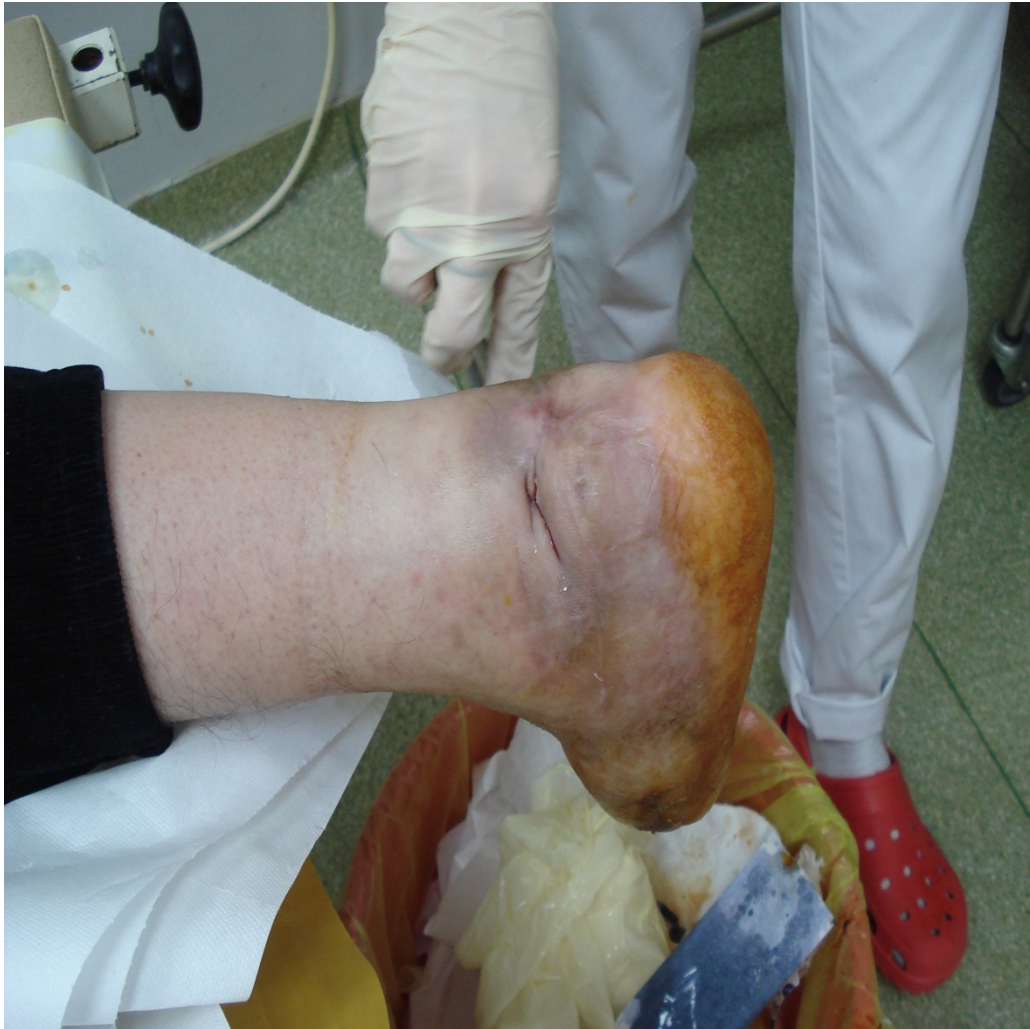ULCER DIABETIC SI OSTEOMIELITA



PICIOR CHARCOT



PICIOR CHARCOT



FLEGMON DE PICIOR DIABETIC

REGINA MARIA
RETEAUA PRIVATA DE SANATATE

3110952
ANDRITOIU Alexandru
(DJ)ANDRITOIU, ALEXANDRU
08.09.2020 05:13:02

MEDICAL
(unilateral)

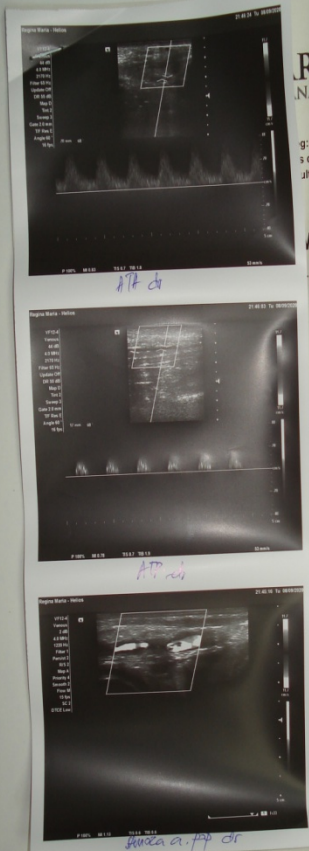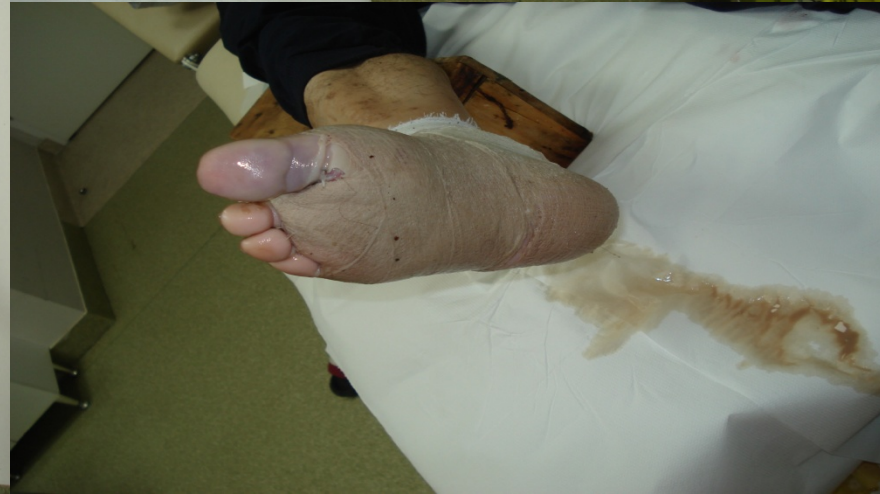
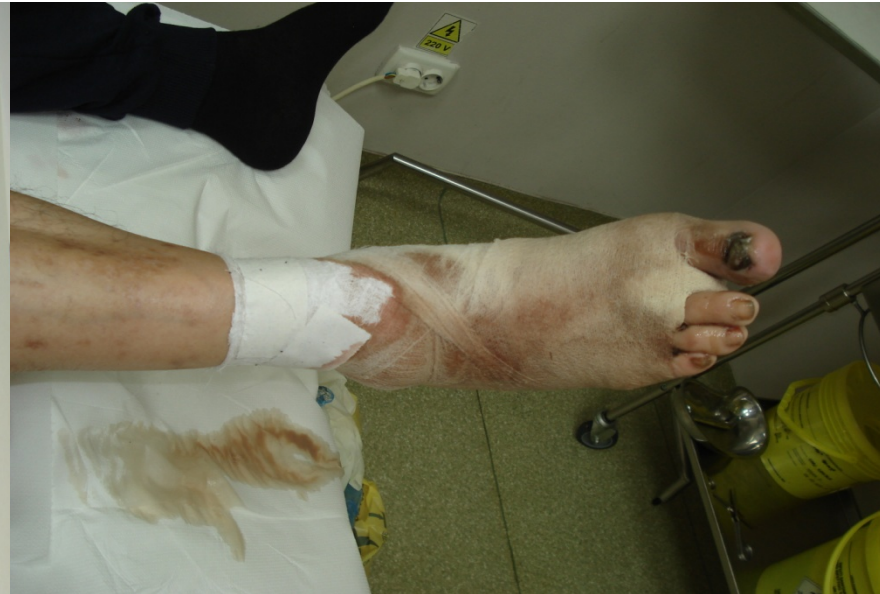lceratie - I70.23

Dr. ANDRITOIU ALEXANDRU
Medicină Internă
Specialist în Medicină
Ecografie generală
cod D00420

SPTALE + MATERINATII + POLICLINICI + MAGISTICA + PEDIATRIE + LABORATOARE CLINICE + CELULE STEM

Pentru vizualizarea rezultatelor analizelor si pentru a avea acces oricand la istoricul acestora, va rugam sa accesati "contul meu" disponibil pe prima pagina a site-ului nostru, <https://www.reginamaria.ro>

Cod pacient: 201725073 Pagina: 1 din 1 Data: 08.09.2020 www.reginamaria.ro
Call Center: 021.9268



REGINA MARIA
RETEAUA PRIVATA DE SANATATE

Profil: [redacted] r. reg: 3110952
Nume: [redacted] trimis de: ANDRITOIU Alexandru
Varsta cons: [redacted] consultat de: (DJ)ANDRITOIU, ALEXANDRU
Varsta: [redacted] data: 08.09.2020 05:13:02
Cod pacient: [redacted]
CNP: [redacted]

RAPORT MEDICAL

Ecografie dopler arterial membru inferior/superior (unilateral)
M INFERIOR DREPT

Aa iliace permeabile
AFC cu placi fibro-calcare, non-stenotice, flux prezent
AFP permeabila
AFS permeabila, cu placi fibro-calcare, fara stenoz
A poplitee cu stenoz stransa, localizata

ATA si ATP cu flux bifazic, post-stenotic
Diagnostic CIM: Ateroscleroza arterelor extremitatilor cu ulceratie - I70.23

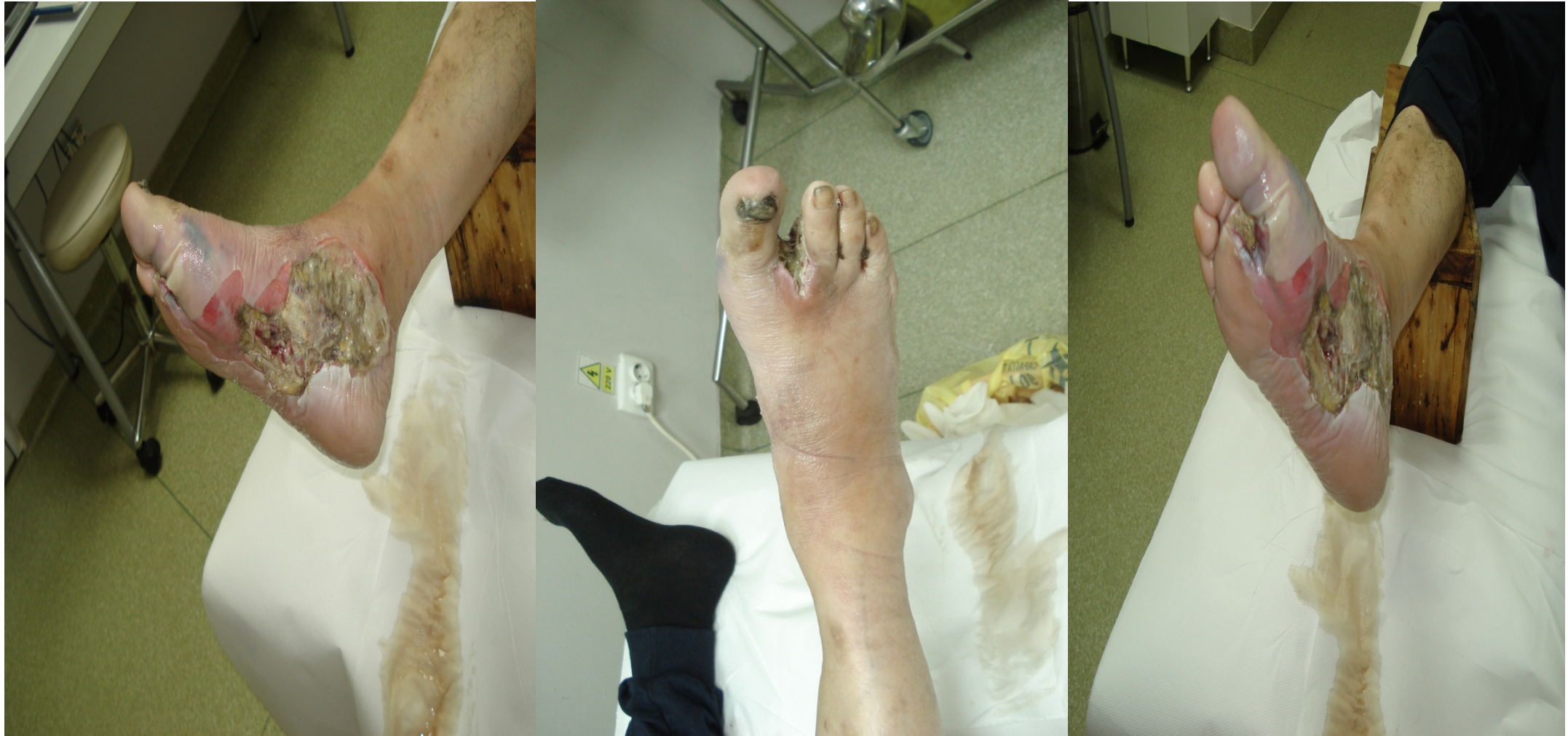Dr. ANDRITOIU ALEXANDRU
Medicină Internă
Specialist în Medicină
Ecografie generală
cod D00420

SPTALE + MATERINATII + POLICLINICI + MAGISTICA + PEDIATRIE + LABORATOARE CLINICE + CELULE STEM

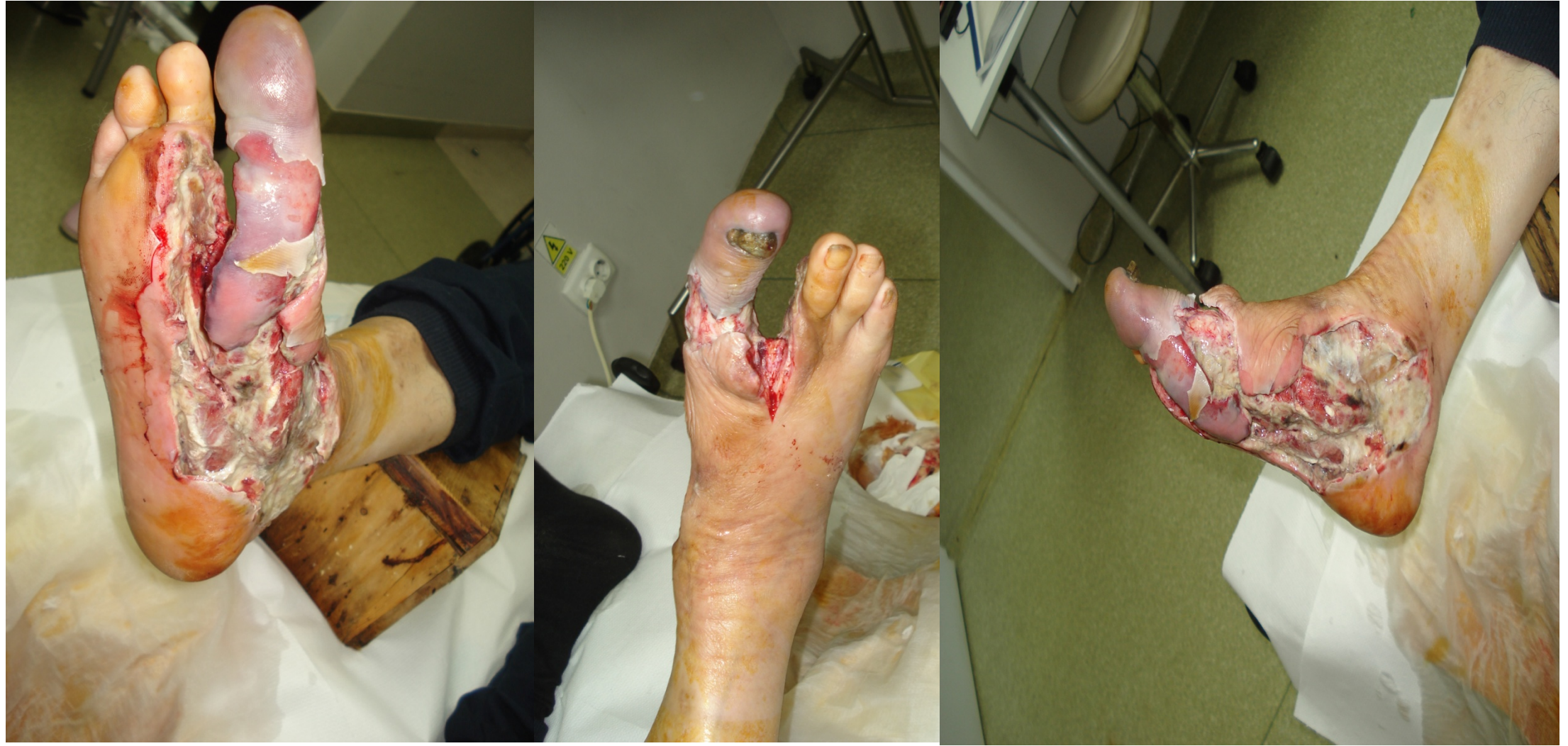Pentru vizualizarea rezultatelor analizelor si pentru a avea acces oricand la istoricul acestora, va rugam sa accesati "contul meu" disponibil pe prima pagina a site-ului nostru, <https://www.reginamaria.ro>

Cod pacient: 201725073 Pagina: 1 din 1 Data: 08.09.2020 www.reginamaria.ro
Call Center: 021.9268

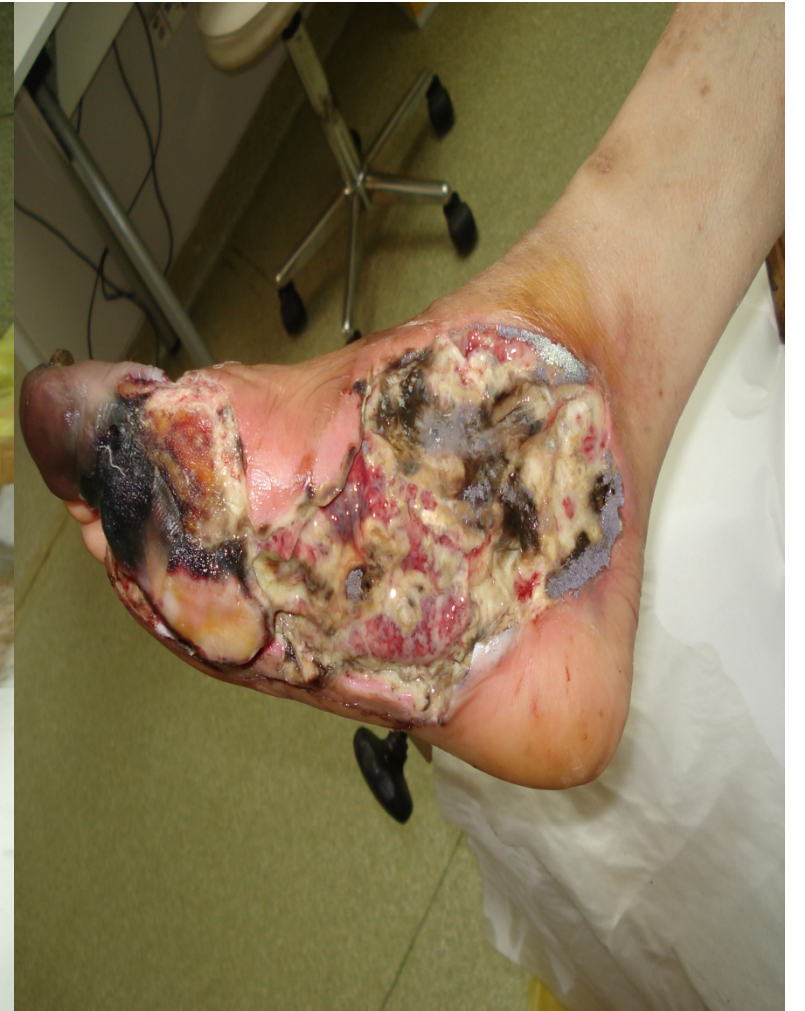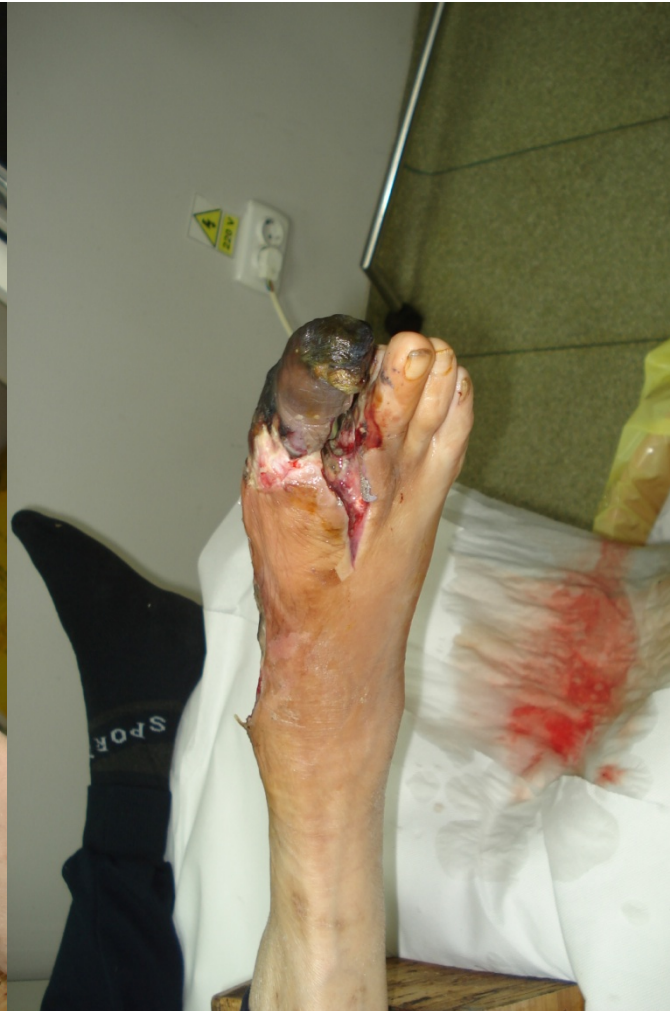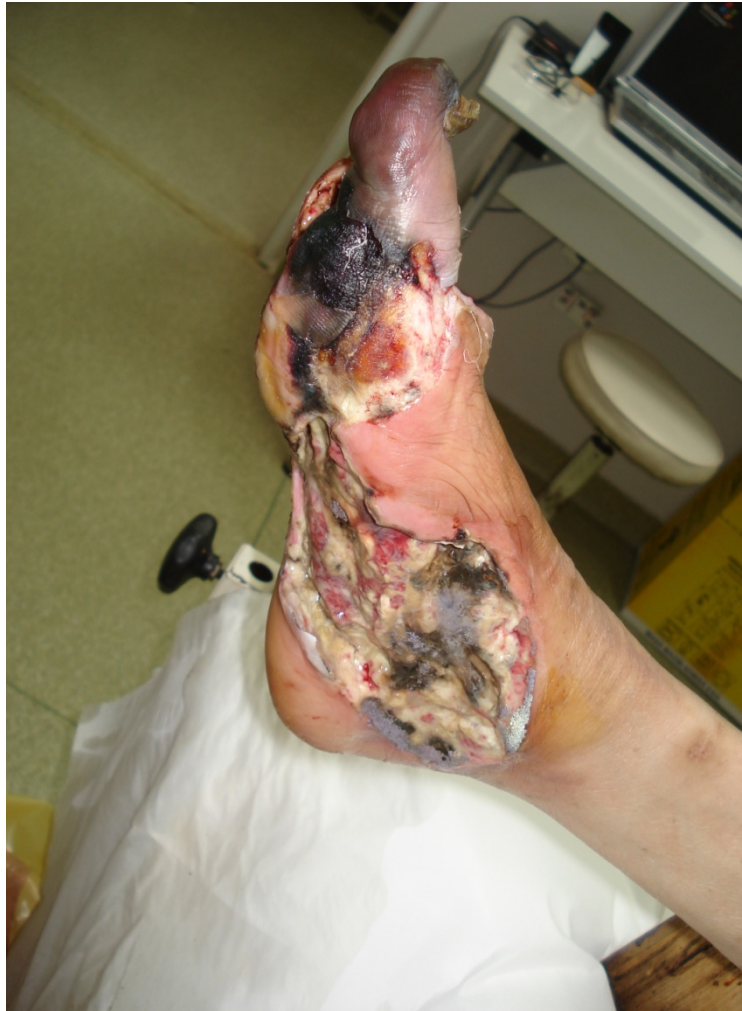FLEGMON DE PICIOR DIABETIC



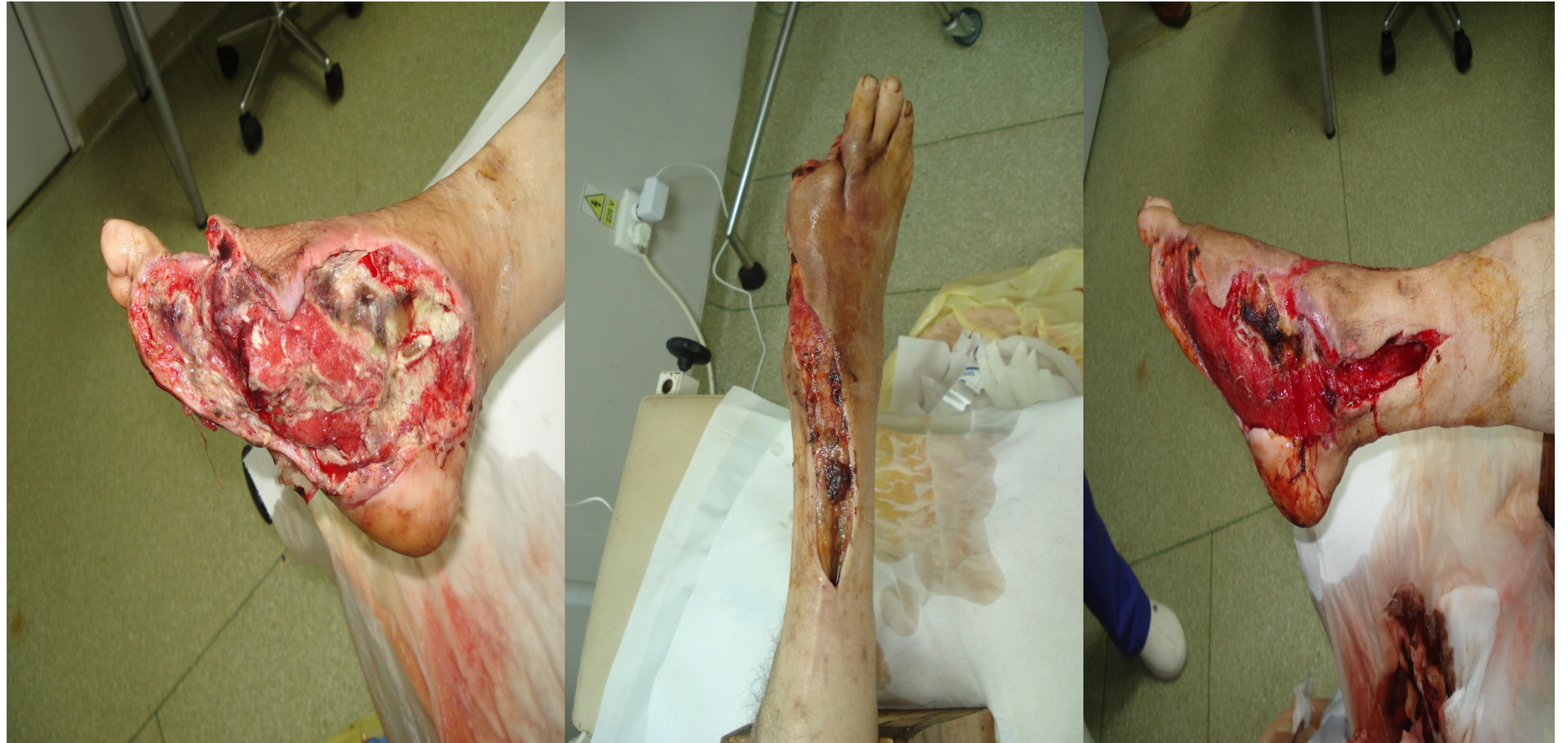FLEGMON DE PICIOR DIABETIC



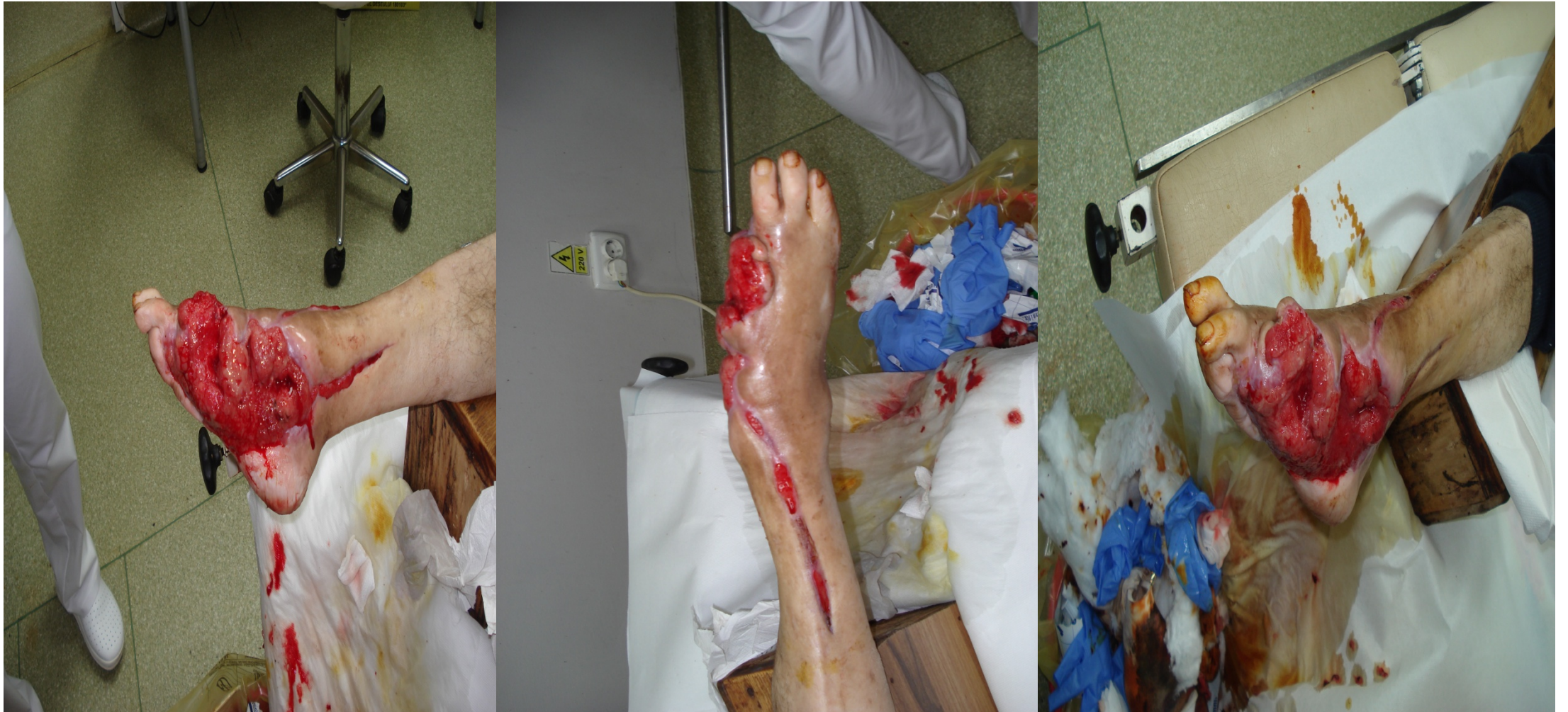FLEGMON DE PICIOR DIABETIC



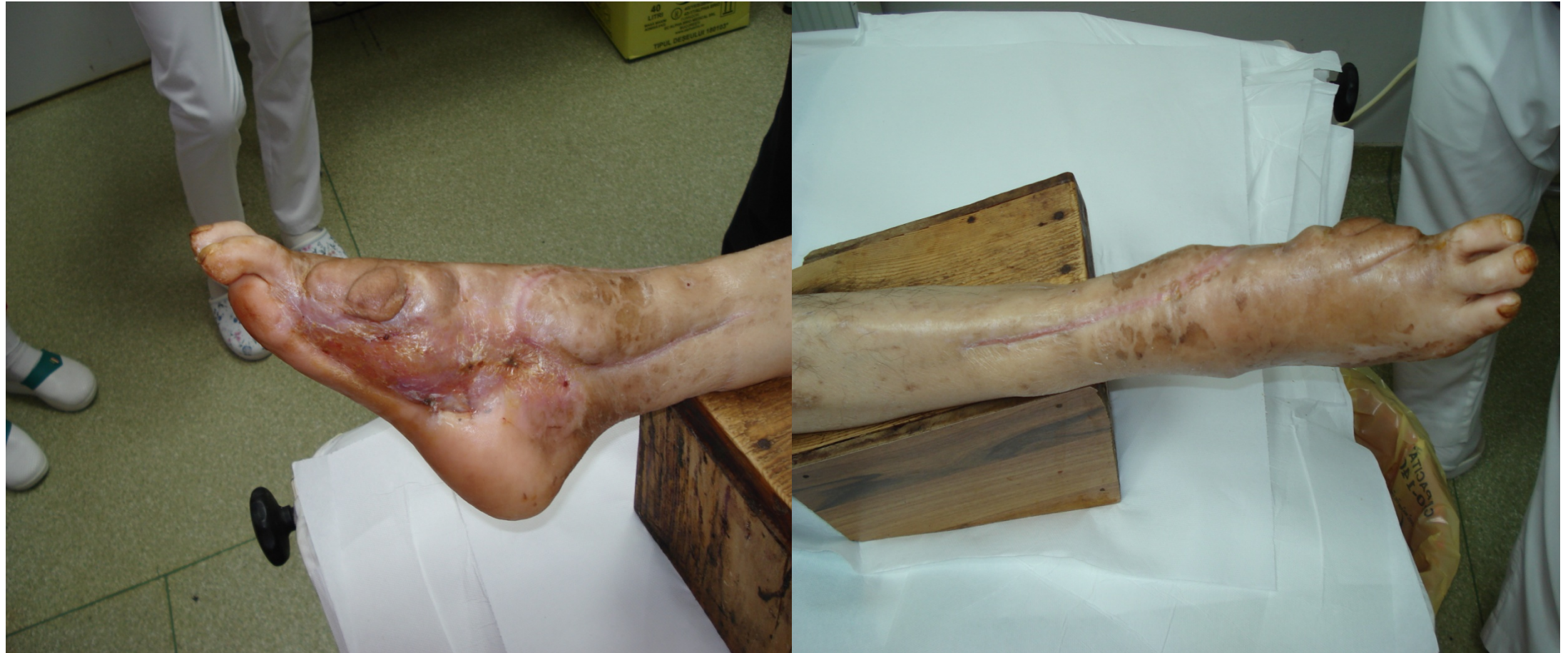FLEGMON DE PICIOR DIABETIC



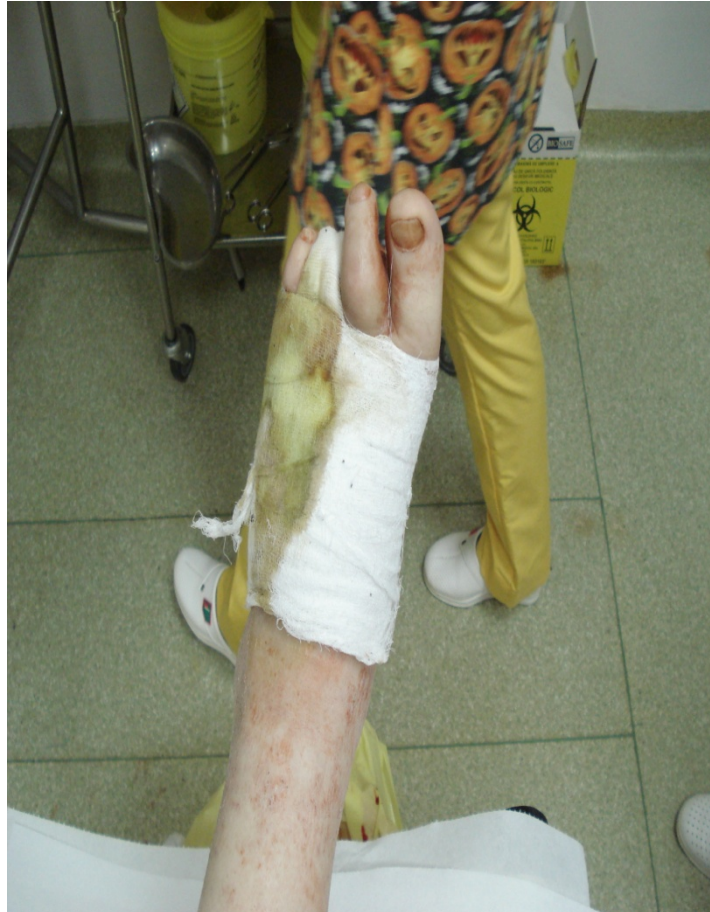FLEGMON DE PICIOR DIABETIC



FLEGMON DE PICIOR DIABETIC



FLEGMON DE PICIOR DIABETIC



REGINA MARIA
REȚEAUA PRIVATĂ DE SĂNĂTATE

Profil:
Nume: [REDACTED]
Nr. reg: 3835310
Varsta cons: [REDACTED]
Trimis de: LA CEREEA Pacientului
Varsta: [REDACTED]
Consultat de: (D)SILOSI
Cod pacient: [REDACTED]
Data: 22.10.2020 07:51:48
CNP: [REDACTED]

RAPORT MEDICAL

Istoric: BOLNAV DIABETIC CU AMPUTATIE DEGETE III SI IV PICIOR STANG IN URMA CU 3 LUNI REINTERNAT IN CLINICA DE CHIRURGIE II A SP JUDETEAN PENTRU FLEGMON DE PICIOR STANG UNDE S-A PRACTICAT INCIZIE SI EVACUARE, MESA HEMOSTATIC, SOLICITA CONSULT CHIRURGICAL PENTRU EVOLUTIE NEFAVORABILA POST-OPERATORIE.

Simptome: DURERI SI EDEM INFLAMATOR, IMPOTENTA FUNCTIONALA MEMBRUL INFERIOR STANG

Clinica: PLAGA DEHISCENTA POSTOPERATORIE REGIUNEA DORSALA A PICIORULUI STANG PRELUNGITA PLANTAR CU DEPOZITE DE FIBRINA SI SFACELURI ABSENTA CHIRURGICALA A DEGETELOR III SI IV PICIOR STANG, EDEM INFLAMATOR AL PICIORULUI SI GAMBEI STANGII
DOUA ORIFICII FISTULUOASE TEGUMENTARE, UNUL IN REGIUNEA DORSALA A PICIORULUI STANG SI UNUL PLANTAR PRIN CARE SE SCURGE SECRETIE PURULENTA PULS PREZENT DISTAL AMBELE MEMBRE INFERIOARE

Paraclinica: A EFECTUAT ANALIZE DE LABORATOR
HEMOGLOBINA=8.4 % (16.10.2020)
LEUCOCITE=16270 /ML (16.10.2020)
GLUCEMIA=401 MG% (16.10.2020)
SE RECOMANDA ECOGRAFIE DOPPLER ARTERIALA MEMBRELE INFERIOARE
SE RECOMANDA RADIOGRAFIE DE PICIOR STANG

Consult in urgenta
SE PRACTICA TOALETA PLAGII, EXPLORAREA PLAGII SI PANSAMENT

Diagnostic.CM: Alte examinari generale - Z00.8

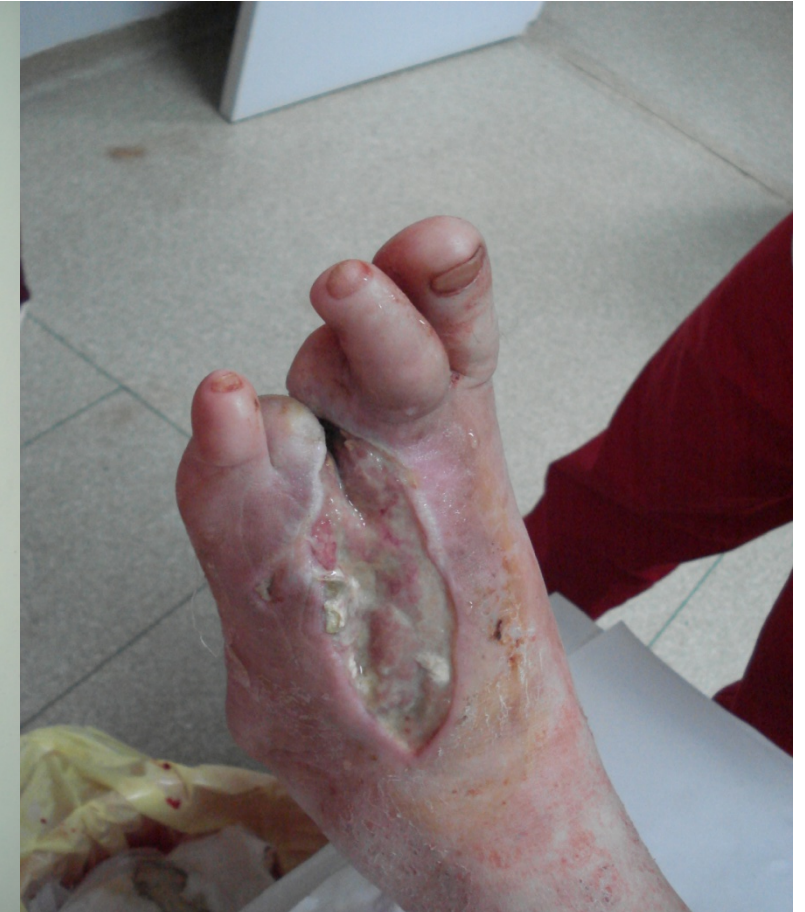Diagnostic necodificat: PLAGA POST-OPERATORIE PICIOR STANG INFECTATA
FLEGMON DE PICIOR STANG INSUFICIENT DRENAT
IN OBS, OSTEOMIELITA PICIOR STANG
CELLULITA DE PICIOR SI Gamba STANGA
DIABET ZAHARAT TIP II COMPLICAT CU ANGIOPATIE SI NEUROPATIE PERIFERICA MEMBRELE INFERIOARE
ABSENTA DOBANBITA A DEGETELOR III SI IV PICIOR STANG
ANEMIE SECUNDARA
HIPERLEUCOCITOZA

Recomandari: TRATAMENT CONFORM RP: ZINNAT 500 MG 2CPZI/ 10 ZILE, ZIRFOS 1CPZI, PENTOXIFILIN RETARD 400 MG 3 CPZI, XARELTO 2.5 MG 2CPZI, GINKOR FORT 2 CPZI, VITAMINA C 1000MG 1CPZI
REVINE PENTRU DEBRIDARE SI PANSAMENT PESTE 24 DE ORE.

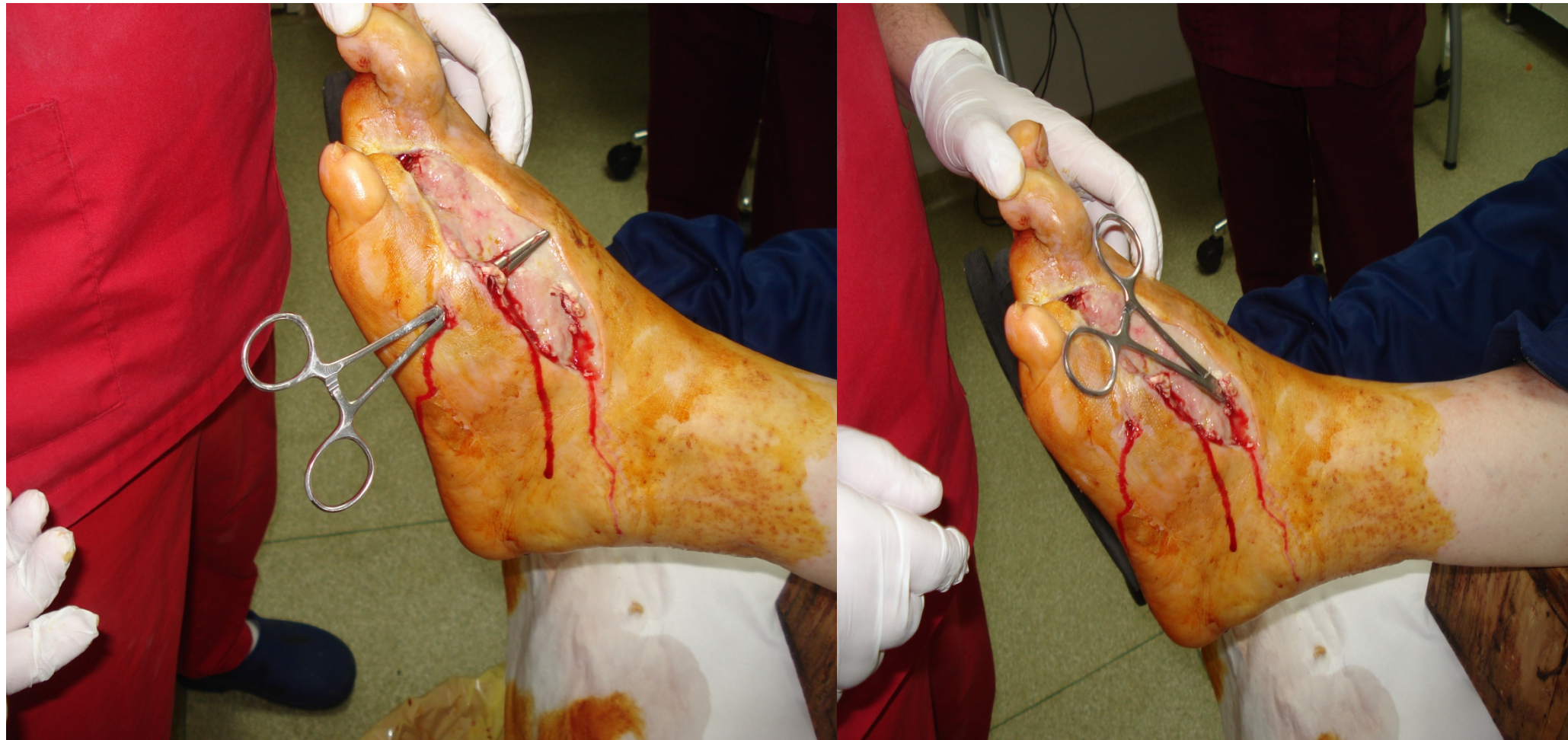SPITAL • MATERNO-NEONATOLOGIC • INFANTIL • PEDIATRIC • LABORATOARE CLINICE • CELULE STEM

Pentru situatiile noi abateri analizator si pentru a avea acces oricand la informatiile noastre, va sugeram sa folositi "link-ul" disponibil pe prima pagina a site-ului nostru: www.reginamaria.ro

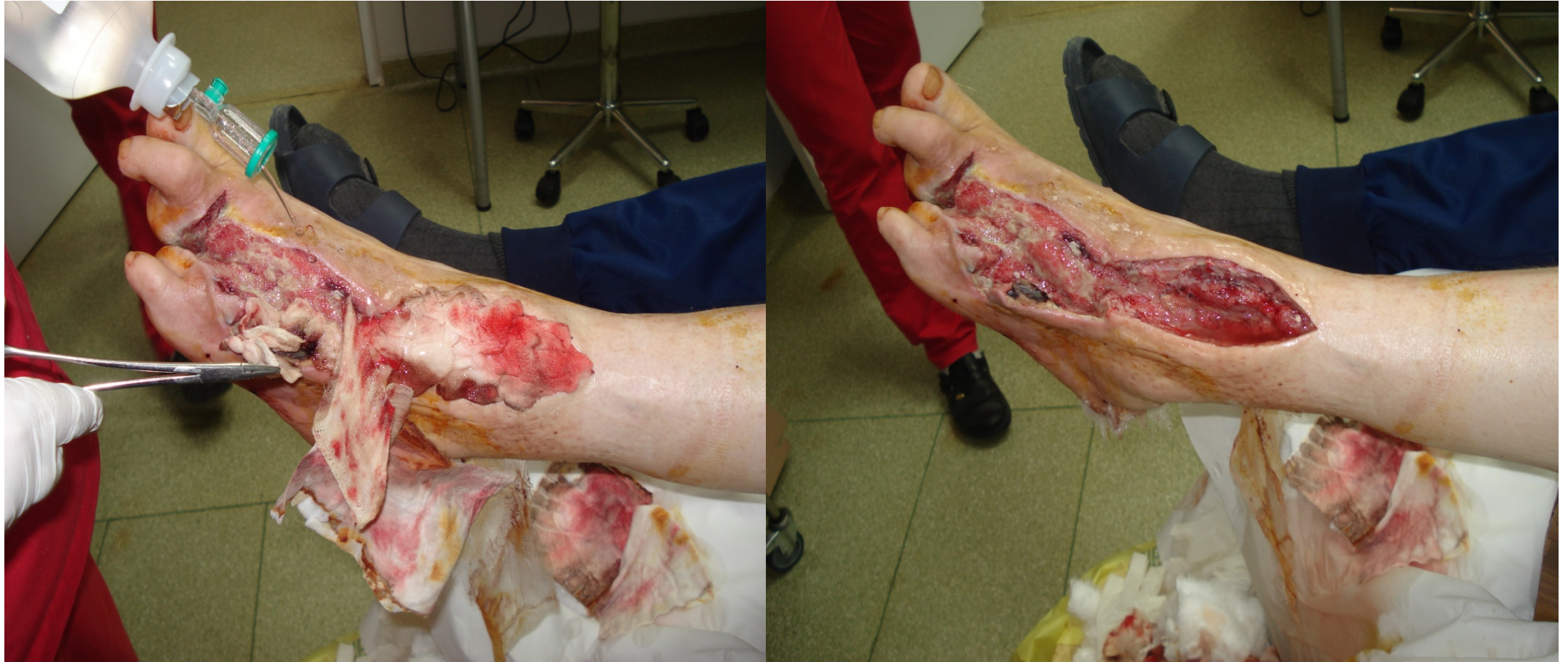Cod pacient:201801614 Pagina: 1 din 2 Data: 22.10.2020 www.reginamaria.ro
Call Center: 021.9268



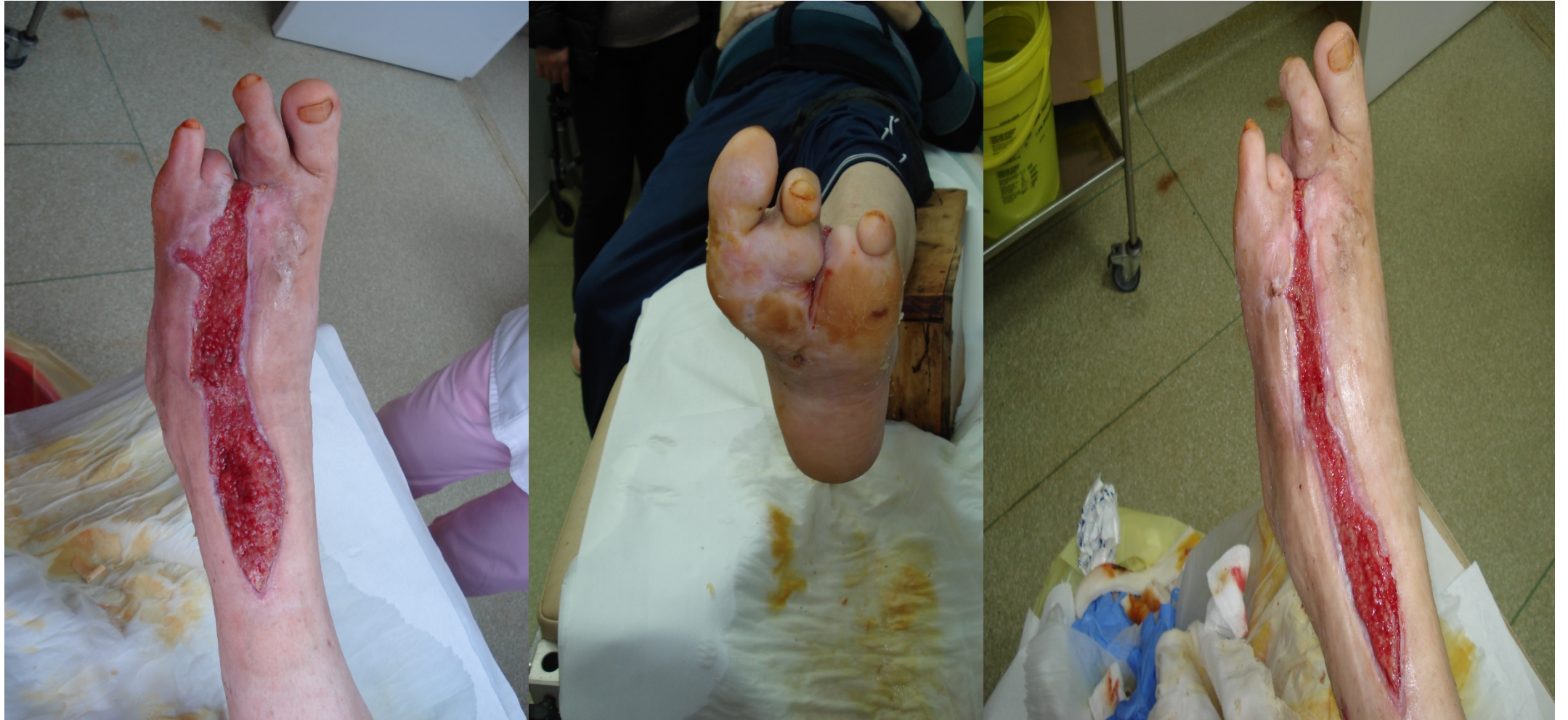FLEGMON DE PICIOR DIABETIC



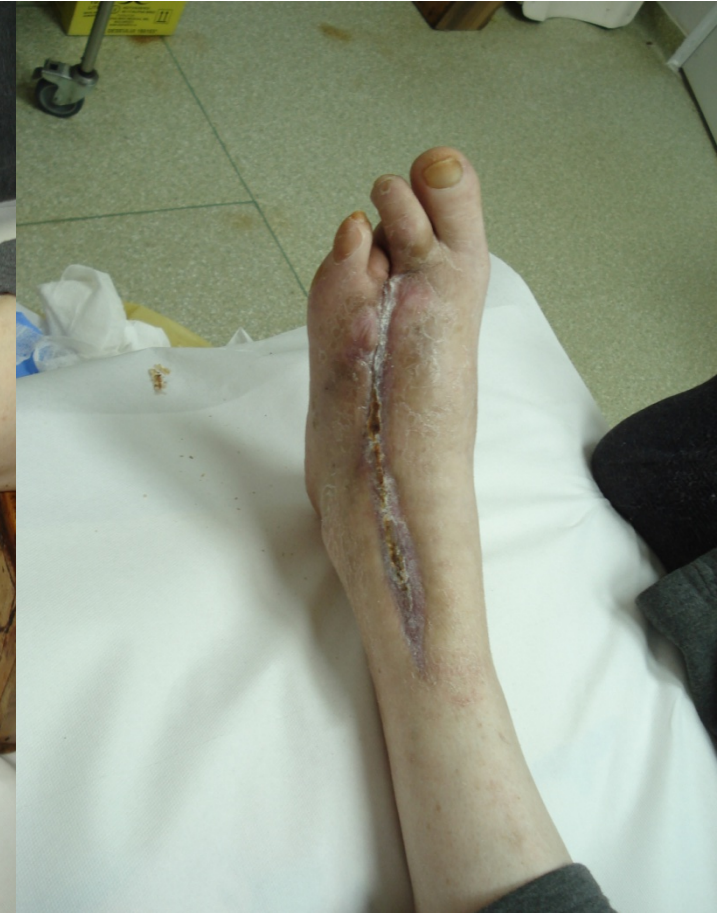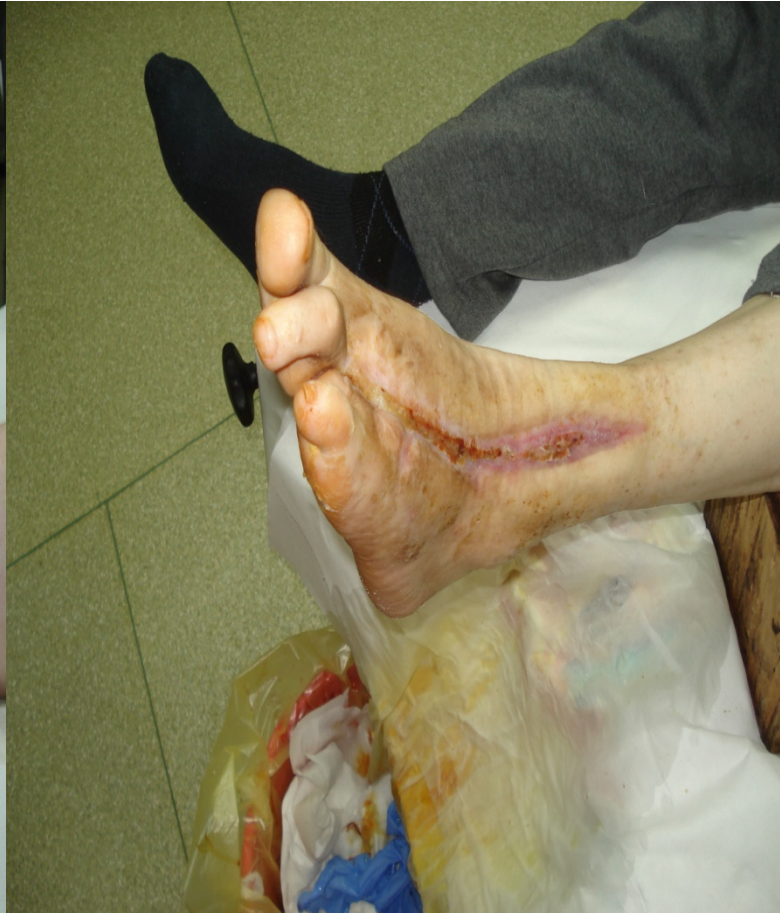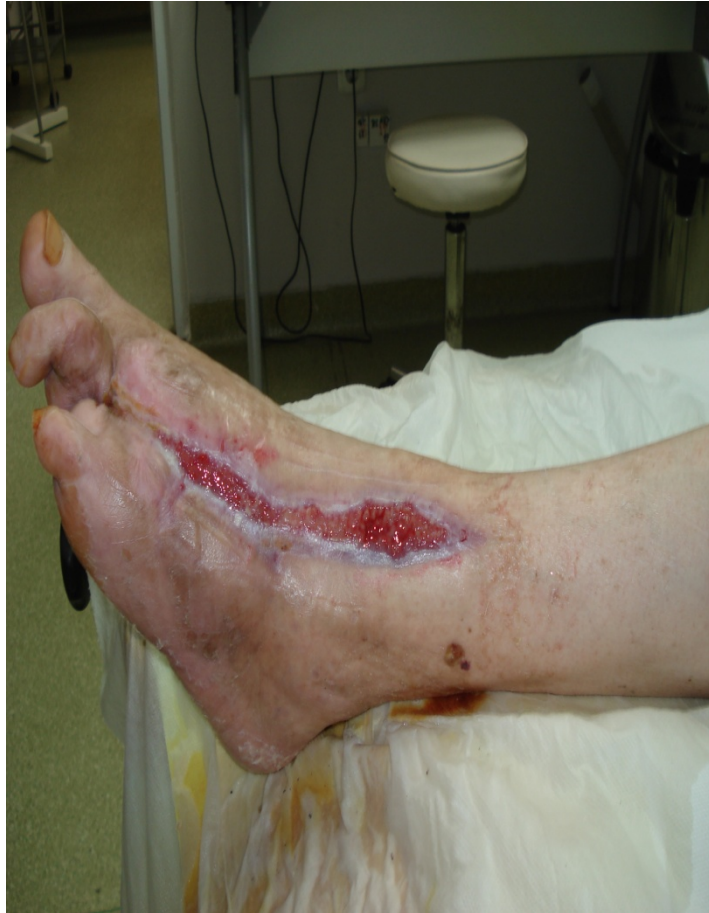FLEGMON DE PICIOR DIABETIC



FLEGMON DE PICIOR DIABETIC



FLEGMON DE PICIOR DIABETIC



VĂ MULȚUMIM

