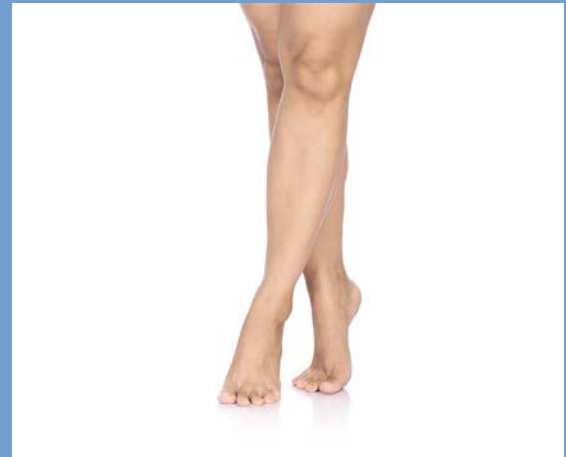


# SUFICIENTA..(IN) SUFICIENTA

Boala venoasa cronica, de la  
gravitatie la educatie

DR MOSORESCU DALIDA  
MEDIC PRIMAR MF  
FORMATOR NATIONAL



# DEFINITIE/ PREVALENTA

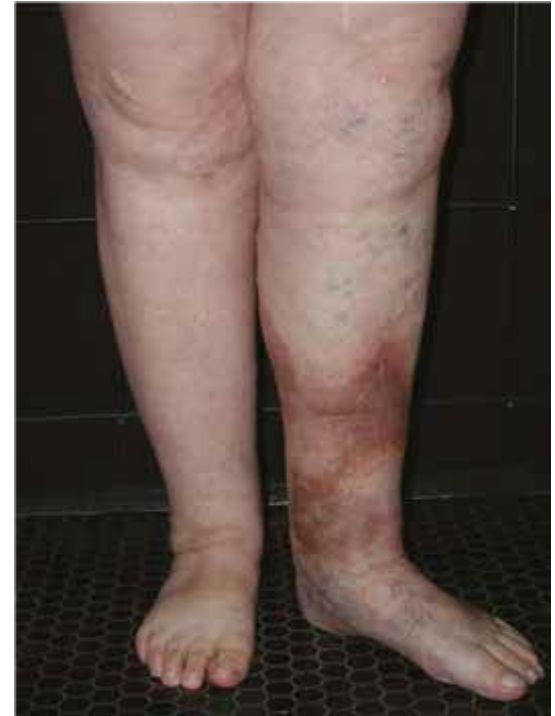- IVC= alterarea intoarcerii venoase
- 3 tipuri de vene  
superficiale-sub piele  
profunde-intre muschi  
perforante-conecteaza
- 1/3 din populatia adulta sufera de IVC
- 2/3 din populatia varstnica sufera de IVC
- IVC altereaza calitatea vietii in grade diferite

# CAUZE/ FACTORI DE RISC

- Presiune venoasa mai mare decat cea normala, care persista timp indelungat
- Tromb- TPV
- Flebita
- Factor genetic
- Obezitate
- Slabiciune musculara
- Sedentarism, ortostatism prelungit,

# FACTORI DE RISC continuare

- Sarcina
- Fumatul
- Femei peste 50 ani
- Deficiente musculare  
mb inf
- Contraceptivele orale
- Tumori maligne



# SIMPTOME

## (ne gandim la IVC)

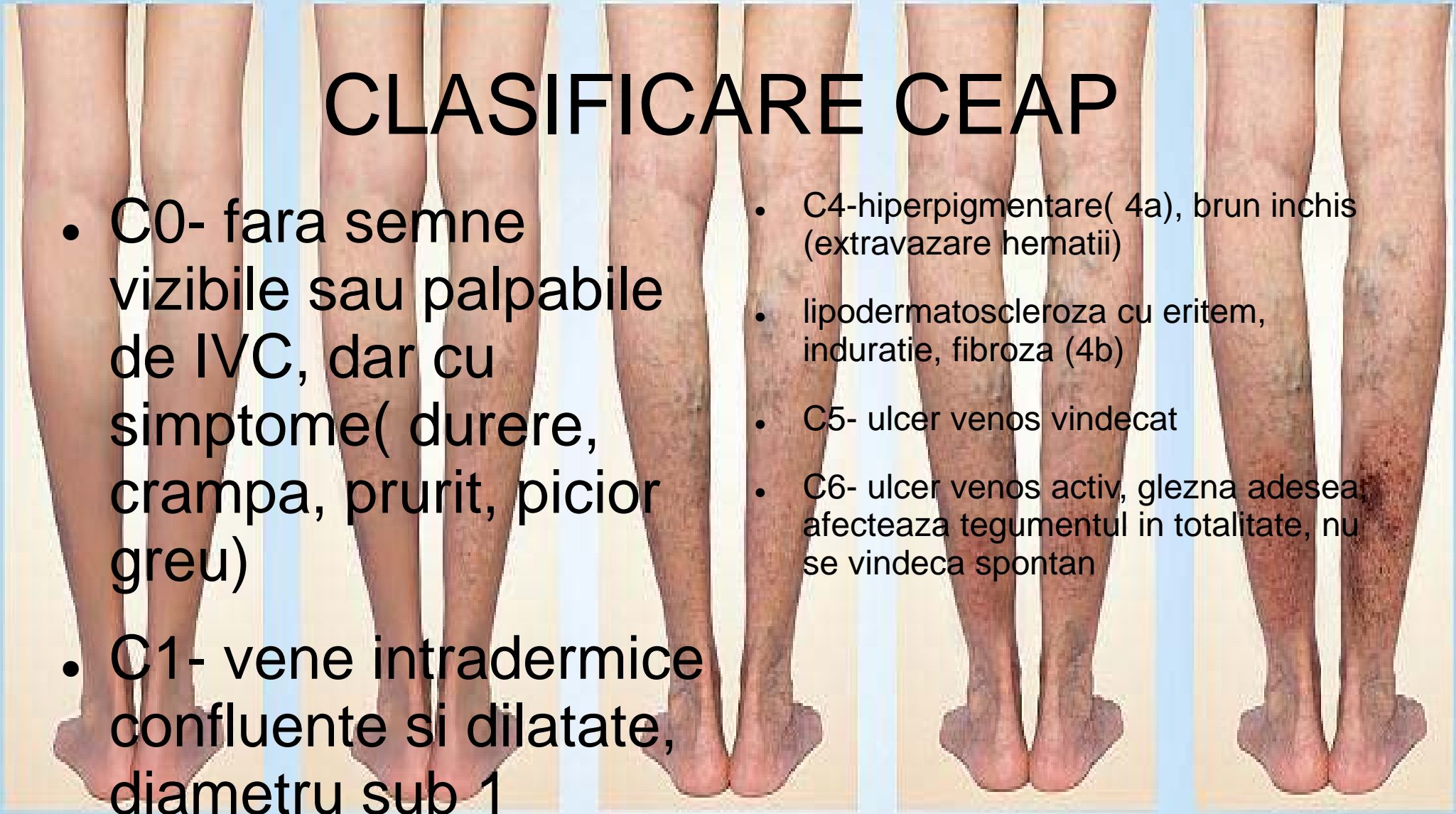- Senzatiia de picioare grele, in tensiune, obosite
- Senzatiia de arsura
- Crampe dureroase sau spasme musculare
- Prurit cutanat local
- Parestezii dureroase
- Durere la mers
- Durere in ortostatism



# CLASIFICARE CEAP

- C0- fara semne vizibile sau palpabile de IVC, dar cu simptome( durere, crampa, prurit, picior greu)
- C1- vene intradermice confluyente si dilatate, diametru sub 1

- C4-hiperpigmentare( 4a), brun inchis (extravazare hematii)
- lipodermatoscleroza cu eritem, induratie, fibroza (4b)
- C5- ulcer venos vindecat
- C6- ulcer venos activ, glezna adesea afecteaza tegumentul in totalitate, nu se vindeca spontan

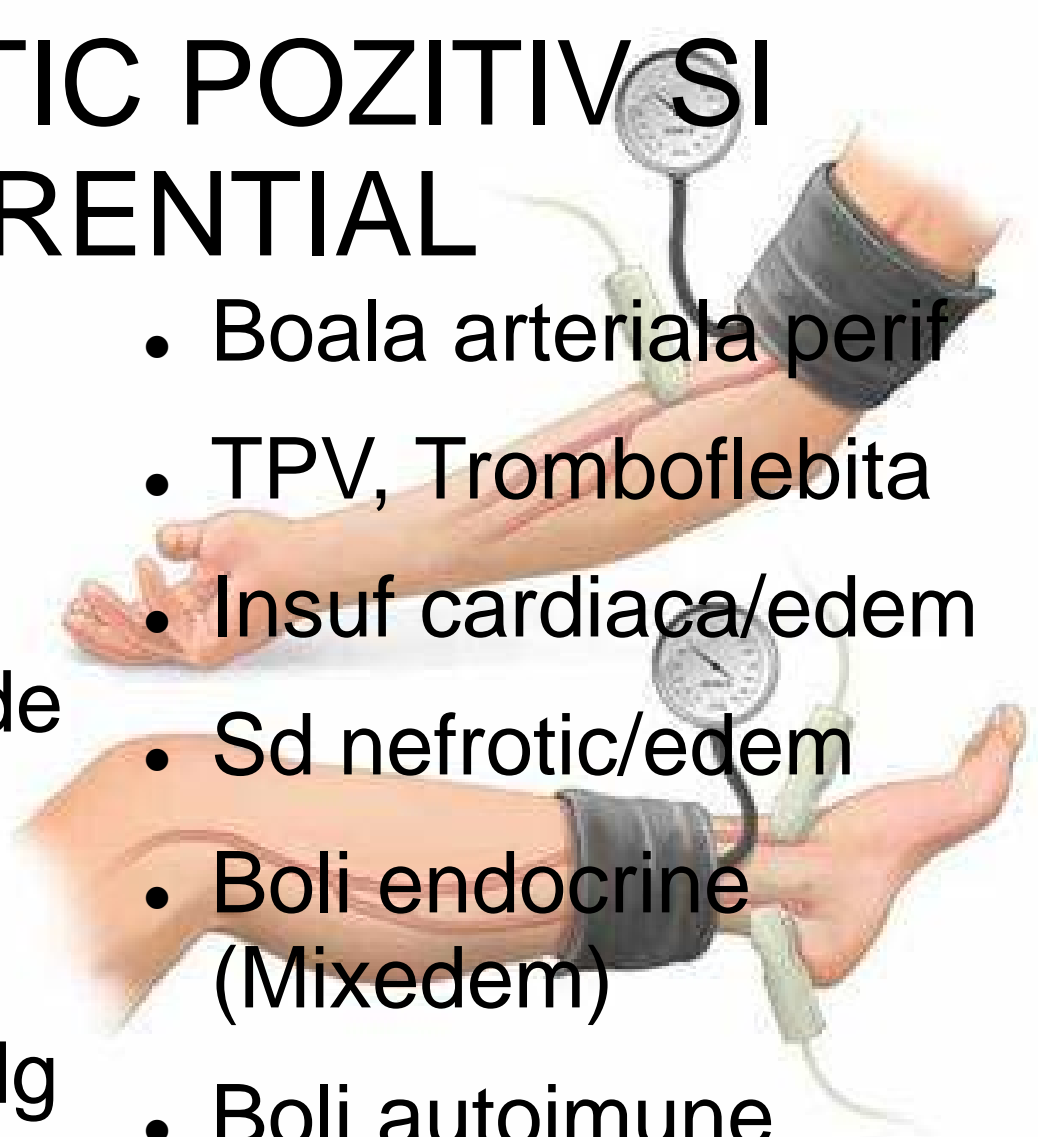

# SEMNE OBIECTIVE

- Teleangiectazii
- Vene varicoase
- Edem
- Hiperpigmentare
- Lipodermatoscleroza
- Ulcer venos
- Tegumente lucioase, subtiate
- Eritem
- Atrofie alba

# DIAGNOSTIC POZITIV SI DIFERENTIAL

- Anamneza
- Examen clinic complet
- Ecografie Doppler( de electie)
- Venografie
- Indice glezna-brat (dg dif cu boala arteriala
- Boala arteriala perif
- TPV, Tromboflebita
- Insuf cardiaca/edem
- Sd nefrotic/edem
- Boli endocrine (Mixedem)
- Boli autoimune





# Cand facem indice glezna-brat?

(compara presiunea sangelui intre brat si glezna/ N 0,9-1,3)

- Varsta peste 50 ani +
- Fumator
- Diabet zaharat
- HTA
- Dislipidemie
- Claudicatie
- Piciorul este mai rece sau arata mai palid
- Absenta pulsului la membrul inferior
- Rana a mb inf care este mai veche de 2 sapt.

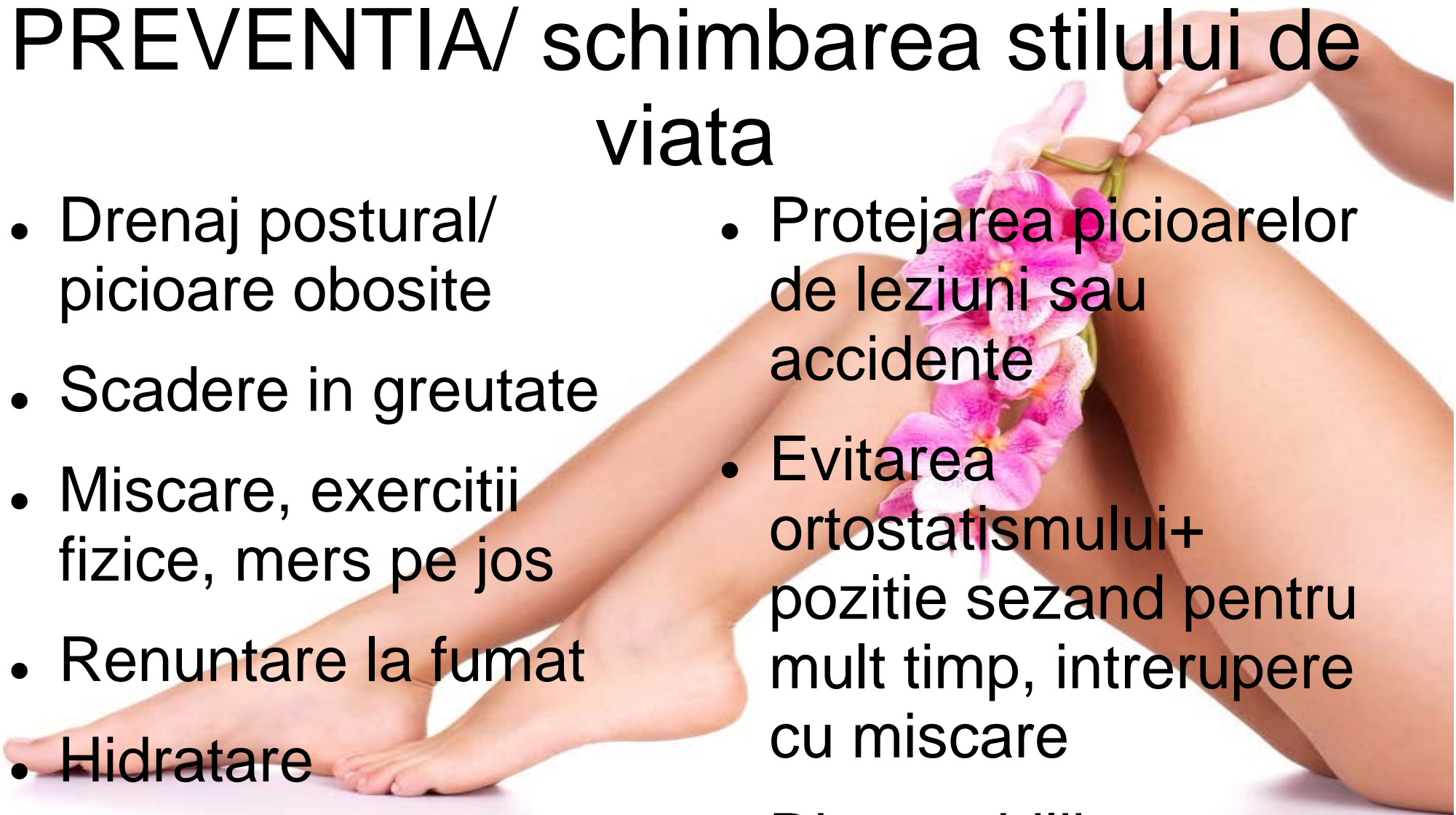# DIAGNOSTIC DIFERENTIAL-

## continuare

- Dermatita cu hiperpigmentare
- Guta
- Celulita infectioasa
- Chist Baker
- Tumori abdomino-pelvine cu compresiune pe vena cava inferioara
- Efecte adverse medicatie- blocante canale

# PREVENTIA/ schimbarea stilului de viata

- Drenaj postural/  
picioare obosite
- Scadere in greutate
- Miscare, exercitii  
fizice, mers pe jos
- Renuntare la fumat
- Hidratare
- Protejarea picioarelor  
de leziuni sau  
accidente
- Evitarea  
ortostatismului+  
pozitie sezand pentru  
mult timp, intrerupere  
cu miscare
- Dieta echilibrata



# ROLUL MF si ECHIPA multidisciplinara

- Abordarea in ansamblu a pacientului
- Identificarea factorilor de risc
- Formularea dg prezumtiv
- Efectuarea indicelui
- MF
- Medicina interna
- Cardiologie
- Chirurgie vasculara
- Chirurgie
- Recuperare medicala
- Radiologie



VA MULTUMESC

